

# Глава 6

## Анатомия, гистология и биотипы пародонта

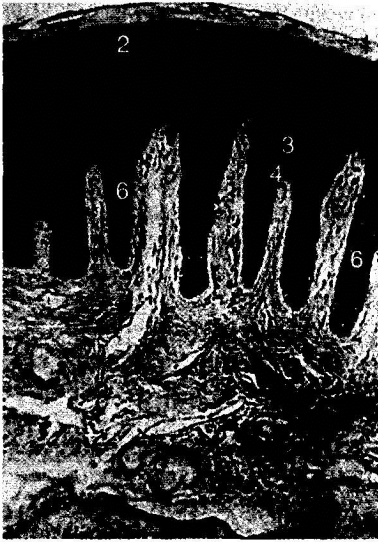
Пародонт — комплекс тканей, окружающих зуб, обеспечивающих его фиксацию в челюсти и функционирование. В состав пародонта входят:

- альвеолярная кость, в лунках которой расположены корни зубов;
- связочный аппарат зуба, или периодонт;
- цемент корней зубов.

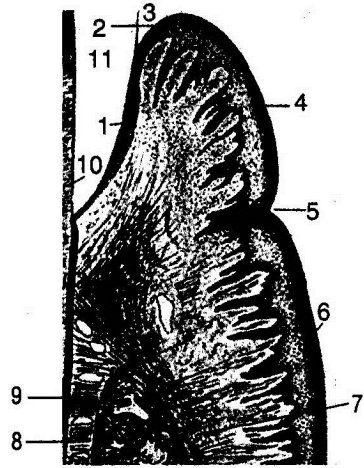
Снаружи весь фиксирующий комплекс покрыт десной. Перечисленные структуры пародонта составляют комплекс, единый не только функционально, но и генетически (за исключением десны). Десна — единственная структура пародонта, заметная глазу в норме. Это слизистая оболочка, покрывающая альвеолярные отростки верхней и нижней челюстей (рис. 6-1).

С оральной поверхности десна переходит в слизистую оболочку: на верхней челюсти — твёрдого нёба, на нижней — дна полости рта. Различают свободную десну (краевую), прилежащую к шейке зуба, и прикреплённую десну (альвеолярную), покрывающую альвеолярный отросток. Краевая десна — наружная стенка десневой бороздки, она окружает шейки зубов. Ширина зоны краевой десны зависит от глубины десневой бороздки. Она неодинакова в области разных групп зубов, но в среднем колеблется от 0,5 мм во фронтальном участке до 1,5 мм в области моляров. В состав краевой зоны входит и межзубный сосочек. Межзубный десневой сосочек образован соединением вестибулярной и оральной частей десны посредством соединительнотканых волокон, и на поперечном срезе все сосочки имеют вид седла. Форма сосочков в области разных групп зубов различна: во фронтальных участках — треугольная, в боковых — трапецевидная.

Свободная, или краевая, десна граничит с зоной прикреплённой десны. Эта граница на наружной поверхности выглядит как фестончатая, слегка вдавленная линия, которая в основном соответствует дну десневой бороздки. Десна состоит из трёх слоёв: многослойного плоского эпителия, собственно слизистой оболочки и подслизистого слоя. Зона прикреплённой десны, или альвеолярная десна, лишена подслизистого слоя и срастается с надкостницей. В отличие от кожи многослойный плоский эпителий десны не имеет блестящего слоя клеток. В нормальных условиях в эпителии десны наблюдаются ороговение и паракератоз, которые обеспечивают защиту от механических, химических и физических воздействий. Этот эпителий называют ротовым (оральным). Кроме того, различают сулькулярный (бороздковый) и соединительный эпителий (эпителиальное прикрепление, рис. 6-2).



**Рис. 6-1.** Строение десны человека (Гемонов В.В.): 1 — роговой слой эпителия; 2 — зернистый слой; 3 — шиповатый слой; 4 — базальный слой; 5 — соединительнотканые сосочки; 6 — эпителиальные сосочки; 7 — собственная пластинка слизистой оболочки



**Рис. 6-2.** Схема строения десны (Гемонов В.В.): 1 — эпителиальное прикрепление; 2 — дно десневой борозды; 3 — кутикула эмали; 4 — свободная десна; 5 — десневой желобок; 6 — прикреплённая десна; 7 — вершина альвеолярного отростка; 8 — перицемент; 9 — цемент; 10 — дентин коронки; 11 — пространство, до декальцинации занятое эмалью

Сулькулярный эпителий выстилает десневую бороздку (сулькус) — щель между поверхностью зуба и прилежащей к ней десной. На дне десневой борозды сулькулярный эпителий переходит в многослойный плоский соединительный эпителий, который прочно срачен с кристаллами гидроксиапатита эмали зуба. По мнению некоторых авторов, природа этой связи химико-физическая: адгезия эпителиальных клеток к поверхности зуба возникает благодаря липким макромолекулам десневой жидкости. Согласно другой точке зрения, поверхностные клетки эпителия прикрепления связаны с кристаллами гидроксиапатита посредством гемидесмосом. В отличие от ротового сулькулярный и соединительный эпителии не ороговевают, их клетки способны быстро обновляться. Кроме того, соединительный эпителий обладает высокой проницаемостью и отличается особым строением кровеносных сосудов подлежащей соединительной ткани: по строению их относят к посткапиллярным венам.

В клетках эпителия отмечено высокое содержание рибонуклеиновой кислоты (РНК), обеспечивающей высокий уровень обмена белка, митотической активности клеток и регенерации, а также активности ферментов (в частности, сукцинатдегидрогеназы и лактатдегидрогеназы). В итоге митотическая активность соединительного эпителия в 2–4 раза выше таковой эпителия десны. Между клетками эпителия находятся гликозаминогликаны, которые играют роль цементирующего вещества для клеток, обеспечивают нормальный метаболизм и выполняют защитную функцию при воздействии бактерий и их токсинов.

Собственно слизистая оболочка десны представлена рыхлой соединительной тканью непосредственно под эпителием (сосочковый, подэпителиальный слой) и несколько более плотной — в глубоких отделах (сетчатый, надальвеолярный

слой). Соединительная ткань собственной оболочки состоит из волокнистых структур, основного вещества и клеточных элементов.

В состав межклеточного (основного) вещества входят белки и полисахариды, образующие комплексы (такие как протеогликаны и гликопротеины). Значение несulfатированных (например, гиалуроновой кислоты и хондроитина) и sulfатированных (в частности, гепарина и хондроитин-6-sulfата) протеогликанов для соединительной ткани состоит в том, что они обеспечивают трофическую функцию (транспорт воды, солей, аминокислот, липидов и других веществ), придают ткани соответствующие механические свойства (упругость, прочность) и участвуют в репаративных процессах.

Среди волокнистых структур преобладают коллагеновые волокна, состоящие из коллагена I-го типа. В меньшем количестве присутствуют ретикулярные, незрелые эластические (эластиновые) и аргирофильные (незрелые коллагеновые) волокна. Основную часть клеточных элементов составляют фибробласты, несколько меньшую — фиброциты, гистиоциты, плазматические и тучные клетки (лаброциты), а также лимфоциты, моноциты и нейтрофилы. Первостепенная функция фибробластов — образование коллагена и мукопротеидов, содержащих гиалуроновую кислоту и хондроитин-sulfат. Тучные клетки в процессе дегрануляции выделяют гистамин, гепарин и производные арахидоновой кислоты — простагландины, которые имеют большое значение в регуляции функционирования соединительной ткани в норме и при патологии. Гистиоциты (макрофаги), единичные плазматические клетки и лимфоциты — своего рода «дежурные» клетки, предназначенные для своевременного уничтожения чужеродных или патогенных веществ, проникающих в ткань десны.

В десне хорошо выражена сеть сосудов микроциркуляторного русла: артериолы, капилляры и вены, есть артериоловенозные анастомозы. Ведущая роль в поддержании нормального обмена в десне принадлежит капиллярам. Среди нервных элементов присутствуют многочисленные чувствительные окончания в виде петель и клубочков, а также инкапсулированные нервные окончания типа осозательных телец Мейснера или колб Краузе.

Десневая бороздка — важное образование пародонта. Она формируется только после прорезывания зуба. Это не обязательная анатомическая структура, а результат хронического воздействия микроорганизмов на краевой пародонт, с одной стороны, и выхода из подлежащих кровеносных сосудов защитных компонентов плазмы и форменных элементов крови в ответ на такие воздействия — с другой.

Десневая жидкость представляет транссудат, соответствующий по составу сыворотке крови (в частности, в нем присутствуют альбумины, глобулины и ферменты), хотя активность некоторых ферментов (например, катепсина В и фосфатазы) в десневой жидкости выше, чем в сыворотке крови. Десневая жидкость содержит антитела IgG, IgA, IgM, а также более 20 сывороточных белков всех девяти компонентов системы комплемента, играющих важную роль в комплексе реакций воспаления (прежде всего в фагоцитозе, хемотаксисе и высвобождении сосудисто-активных веществ). В десневой жидкости обнаружены антимикробные факторы (лизоцим, лактоферрин) и сывороточные белки — альбумины и глобулины. Кислотность (рН) десневой жидкости составляет 6,3–7,9 и зависит от содержания в ней азота и мочевины.

Среди клеточных элементов десневой жидкости преобладают полиморфноядерные лейкоциты, есть немного микроорганизмов и слущенных клеток эпителия. При действии раздражителей (жевательного давления или давления щёткой при чистке зубов, но в основном — бактериальных скоплений) объём десневой жидкости увеличивается и её состав изменяется. Поскольку функциональное значение этих процессов состоит в вымывании либо уничтожении повреждающих



агентов, то количество и состав десневой жидкости служат важными диагностическими критериями, отражающими интенсивность агрессии.

Эти особенности свидетельствуют о важности барьерной функции десневой жидкости для пародонта. Самый значимый участок защитного барьера пародонтальных структур от механических, инфекционных и других воздействий — эпителиальное прикрепление, расположенное на границе между эмалево-цементной границей и эпителием дна бороздки.

Периодонт представлен главным образом пучками коллагеновых волокон, состоящих из коллагена 1-го типа, которые лежат в периодонтальной щели (между цементом корня и компактной пластинкой альвеолы). Кроме них, присутствует незначительное количество тонких ретикулиновых и незрелых эластических — окситалановых волокон, обычно рыхло расположенных около сосудов. Одним концом коллагеновые волокна прикреплены к цементу корня зуба (рис. 6-3), другим — к костной ткани альвеолы.

В области шейки зубов и края альвеолярных отростков эти волокна расположены горизонтально, по длине корня — косо, в области верхушек корней — перпендикулярно. Благодаря этому зуб как бы подвешен внутри альвеолы и давление на него в разных направлениях не передаётся непосредственно на альвеолярную кость и не повреждает её при сохранности периодонтальных структур. Для периодонта характерно отсутствие эластических волокон, а коллагеновые волокна не способны к растяжению, поэтому их амортизирующий эффект определяется спиралевидными изгибами, что позволяет им при увеличении нагрузки на зуб выпрямляться, а при снижении — снова скручиваться. Именно этим определяется физиологическая подвижность зуба. Между пучками волокон расположена рыхлая соединительная ткань с межклеточным веществом, кровеносными и лимфатическими сосудами и нервными элементами. В этой интерстициальной ткани присутствуют более тонкие коллагеновые волокна, образующие трёхмерную сеть. В целом расположение пучков коллагеновых волокон в боковых отделах периодонтальной щели напоминает гамачную сетку (рис. 6-4).

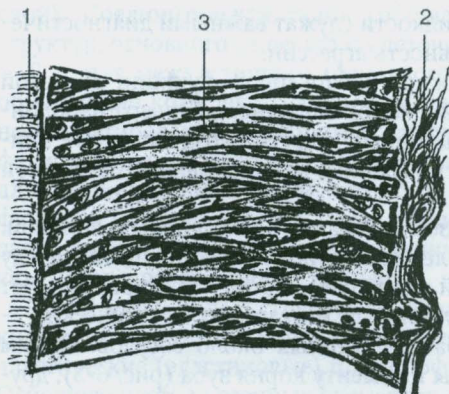
Ширина периодонтальной щели неодинакова: наибольшая — в пришеечной и верхушечной области корня зуба (0,24 и 0,22 мм), наименьшая — в средней части корня (0,1–0,11 мм). Такая форма, подобная песочным часам, определена адаптацией связочных структур к функциональным нагрузкам.

В средней части периодонта находится зикхеровское сплетение, играющее важную роль в регенерации периодонта при ортодонтических перемещениях зубов. Однако суждения о его происхождении неоднозначны. По мнению некоторых авторов, коллагеновые волокна — не единое образование, напрямую соединяющее корень зуба и кость альвеолы: часть этих волокон начинает формироваться из цемента корня, другая — со стороны альвеолы, обе части доходят до середины периодонтальной щели, где соединяются с помощью менее зрелых коллагеновых волокон. После 25 лет это сплетение исчезает, что важно учитывать при пла-

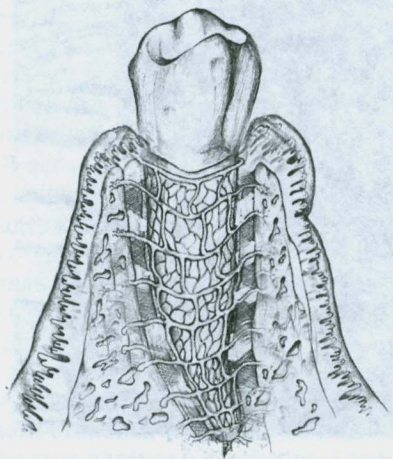


Рис. 6-3. Коллагеновые волокна, проникающие в вещество цемента (Гемонов В.В.)

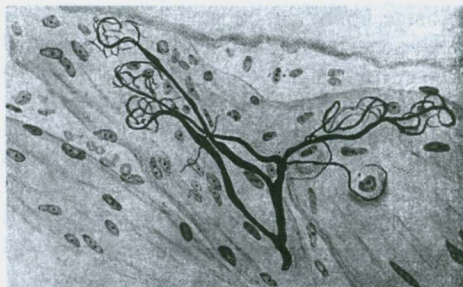




**Рис. 6-4.** Схема строения коллагеновых волокон периодонта зубов человека (Гемонов В.В.): 1 — цемент корня зуба; 2 — кость альвеолы; 3 — пучки коллагеновых волокон в виде гамачной сетки



**Рис. 6-5.** Зуб (рисунок). Сосудистая сеть (Гемонов В.В.)



**Рис. 6-6.** Чувствительное нервное окончание кустикового типа с клубочками на концах терминальных веточек в периодонте латеральной поверхности корня резца (рисунок). Импрегнация серебром (Гемонов В.В.)

нировании ортодонтического лечения взрослых.

Особенность клеточного состава периодонта — присутствие цементобластов и остеобластов, обеспечивающих построение цемента и костной ткани. В периодонте обнаружены эпителиальные клетки Маляссе, по-видимому, участвующие в образовании кист и опухолей.

Костная ткань альвеолярного отростка состоит из компактного вещества (система остеонов, костные пластинки), расположенного с оральной и вестибулярной поверхности корней зубов. Между слоями компактного вещества находится губчатое вещество, состоящее из костных трабекул. Костномозговые полости заполнены костным мозгом: красным — в молодом возрасте и жёлтым жировым — во взрослом. Кроме того, в ткани залегают кровеносные и лимфатические сосуды, а также нервные волокна. Компактное вещество костной ткани альвеолы на всём протяжении корня зуба пронизано системой прободных канальцев, через которые в периодонт проникают кровеносные сосуды и нервы (рис. 6-5, 6-6).

Таким образом, элементы пародонта тесно взаимосвязаны с десной, костной тканью альвеолы и цементом корня зуба посредством соединения коллагеновых волокон периодонта, что обеспечивает многообразие их функций. Нарушение одного из звеньев этого морфофункционального комплекса при патологии ведёт к изменениям в нескольких или во всех структурах пародонта.

В современной стоматологии большое внимание уделяют методам хирургического лечения косметических дефектов, возникающих вследствие воспалительной деструкции тканей пародонта. Как правило, хронический пародонтит развивается и прогрессирует бессимптомно и незаметно для больного. Обычно пациенты обращаются к врачу-пародонтологу на поздних стадиях заболевания при его явных признаках: патологической подвижности и деформации зубных рядов. Однако у многих пациентов хрониче-

ский пародонтит приводит к формированию таких косметических дефектов, как множественные рецессии десны. Течение хронического пародонтита, выраженность воспаления, степень и быстрота деструкции напрямую зависят от местных анатомо-физиологических особенностей тканей пародонта. Одним из критериев оценки морфо-функциональных параметров пародонта служит биотип. Сегодня всё чаще встречается тонкий биотип пародонта, который считают неблагоприятным фактором, способствующим более агрессивному течению пародонтита. Вследствие этого растёт обращаемость данной группы населения за специализированной пародонтологической помощью, направленной на лечение основной жалобы: «обнажение поверхности корня, рецессия десны».

Исторически термин «биотип пародонта» введён С. Ochsenbein в 1969 г. На основании таких критериев, как высота и ширина коронок зубов, толщина альвеолярной кости и десны, а также величина зоны прикреплённой десны, им предложено выделять два биотипа пародонта: тонкий и толстый. Для тонкого биотипа характерны высокие и узкие коронки зубов, малая зона прикреплённой десны (рис. 6-7, см. цветную вклейку), множественные дигисценции (щелевидные дефекты альвеолярной кости с обнажением корня) и фенестрации корней (дефекты в виде окна). Толстому биотипу, как правило, свойственны короткие и широкие коронки зубов, большая зона прикреплённой десны (рис. 6-8, см. цветную вклейку), маргинальный костный контур массивный, фиброзный слой десны более выражен. Тонкий биотип пародонта встречается у 15% населения, толстый — у 85% соответственно. По данным М.Д. Петровой, средняя распространённость дигисценции корней (тонкого биотипа) составляет 20%.

Выделяют несколько факторов, предрасполагающих к формированию того или иного биотипа пародонта:

- анатомо-физиологические, генетически детерминированные — форма и размер зубов;
- функциональные — характер питания;
- патологические — нарушения кальций-фосфорного обмена костной ткани и его гормональной регуляции.

Учитывая онтогенетическую общность пародонта и твёрдых тканей зуба, есть мнение о формировании биотипа пародонта в зависимости от анатомии зубов. Соответственно утолщённые корни зубов, широкие и низкие коронки зубов предрасполагают к толстому биотипу, а узкие и высокие коронки зубов и утончённые корни — к тонкому. Как доказали исследования томографических срезов фронтального отдела нижней челюсти 800 пациентов, при высоких и узких коронках зубов наблюдается дефицит костной ткани с вестибулярной стороны. Причиной, по которой форма и размер зубов определяют костный контур альвеолярной кости, служит так называемое явление механотрансдукции: в процессе эмбриогенеза и онтогенеза человека развитие и рост альвеолярной кости стимулируют механические микроимпульсы, передаваемые от зуба к кости. Таким образом, более массивные зубы и большая окклюзионная нагрузка способствуют механической стимуляции роста кости и формированию толстого биотипа.

Форму того или иного биологического объекта определяет его функция. Изменившийся характер питания человека с преобладанием мягкой пищи, особенно быстрого приготовления, способствует росту распространённости тонкого биотипа пародонта и относительно недоразвитию зубочелюстной системы в целом.

Причиной системного нарушения кальций-фосфорного обмена костной ткани, приводящего к задержке развития челюстных костей, может быть гормональный дисбаланс и недостаточность питания. Так, у мальчиков с 13 до 18 лет наступает период активного роста скелета, который совпадает с периодом минерализации альвеолярной кости. В это время растёт потребность в белках, микро- и макроэле-



ментах. При недостаточном употреблении этих веществ процессы минерализации и роста альвеолярной кости замедляются или нарушаются. Период активного роста опорного скелета у девочек протекает с 10 до 14 лет, минерализация альвеолярной кости продолжается до 20 лет. Нарушение менструальной функции из-за недостаточной выработки эстрогенов способствует торможению процессов остеосинтеза остеобластами органического матрикса кости и последующей минерализации. Как следствие, у данной группы пациентов формируются тонкий, слабо минерализованный альвеолярный отросток и тонкий биотип, более подверженный воспалительной деструкции в раннем возрасте.

В зависимости от биотипа пародонт по-разному реагирует на воспалительное повреждение, оперативное вмешательство и ортодонтическое лечение. Толщина вестибулярной костной пластинки определяет клиническое течение пародонтита. Воспалительная деструкция костной ткани — длительный процесс, развивающийся годами. Накопление таких провоспалительных факторов, как ИЛ-1 и фактор некроза опухоли- $\alpha$  (ФНО- $\alpha$ ), способствует образованию osteокластов и усилению резорбции костной ткани. Естественно, скорость этой резорбции, приводящей к клиническим признакам пародонтита, напрямую зависит от объёма костной ткани челюсти. Воспаление в костной ткани при развитии пародонтита в условиях толстого биотипа сопровождается образованием локальных пародонтальных карманов (рис. 6-9), резорбция альвеолярной кости и потеря клинического прикрепления при тонком биотипе проявляется в виде рецессий десны (рис. 6-10). Таким образом, при тонком биотипе пародонта с дефицитом костной ткани течение пародонтита носит более агрессивный характер вследствие ускоренной альтерации тканей. Прогноз лечения хронического пародонтита в данном случае менее благоприятный.

Более высокие репаративные способности толстого биотипа пародонта достаточно известны (*Wise M.D.*, 1985). Любое хирургическое вмешательство на тканях пародонта более благоприятно и предсказуемо при толстом биотипе. Высокие и узкие межзубные перегородки альвеолярного отростка тонкого биотипа более подвержены резорбции после операционной травмы. Следовательно, при тонком биотипе сложнее воссоздать эстетические параметры десны: межзубной сосочек и ровную линию маргинальной десны (*Esposito M. et al.*, 1993; *Tarnow D. et al.*, 1992). В прогнозе дентальной имплантологии после удаления зубов альвеолярный отросток тонкого биотипа сильнее подвержен резорбции (*Olsson M.*, *Lindhe J.*, 1991). Удалять зубы при тонком биотипе рекомендуют как можно менее травматично,

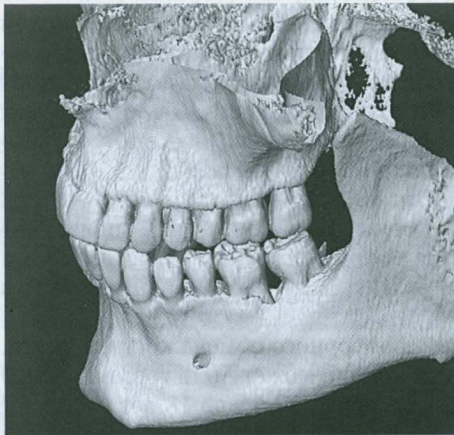


Рис. 6-9. Толстый биотип

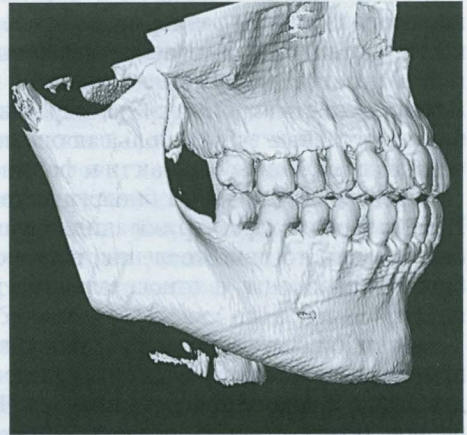


Рис. 6-10. Тонкий биотип



используя периотом, технику разделения корней и слабые вывихивающие движения (Kao R.T. et al., 2008).

По данным литературы, форсированные нагрузки при ортодонтическом лечении пациента с тонким биотипом — один из основных ятрогенных факторов, приводящих к формированию множественных рецессий. В ответ на механическую нагрузку, создаваемую ортодонтическим аппаратом, формируется асептическое воспаление в костной ткани, что способствует её динамической перестройке, в которой процесс костеобразования находится в равновесии с процессами резорбции. Форсированная нагрузка способствует нарушению цикла ремоделирования, преобладанию резорбции над костеобразованием. И если при толстом биотипе достаточный объём костной ткани помогает избежать каких-либо функциональных нарушений, то при тонком биотипе существующие дигисценции и фенестрации корней усиленно прогрессируют. Иногда форсированная бесконтрольная ортодонтическая нагрузка на пародонт приводит к фактически полному «выдвижению» корней зубов из альвеолярного отростка челюсти.

К формированию тонкого биотипа пародонта предрасполагают некоторые генетические и онтогенетические факторы (рис. 6-11).

Для тонкого биотипа характерны клинические признаки, способствующие воспалительной деструкции тканей пародонта: малый объём костной ткани и её гипоминерализация (остеопения) способствуют ускоренной альтерации, мелкое преддверие полости рта формирует локальную ишемию и, так же как и скученность зубов, способствует ретенции и росту микрофлоры. Неблагоприятные анатомо-физиологические особенности при тонком биотипе, относительное увеличение количества пародонтопатогенных микроорганизмов в комплексе с возможным отягощением системной патологией приводят к воспалительной деструкции тканей пародонта, потере клинического прикрепления и формированию рецессий десны.

Таким образом, тонкий биотип пародонта — анатомо-физиологическая особенность тканей, предрасполагающая к развитию рецессии десны. Лечение хронического пародонтита в условиях тонкого биотипа пародонта направлено на устранение нескольких патофизиологических факторов: косметических дефектов (множественных рецессий), мелкого преддверия полости рта и костных дефектов альвеолярного отростка. Тонкий биотип не является самостоятельной нозологией,

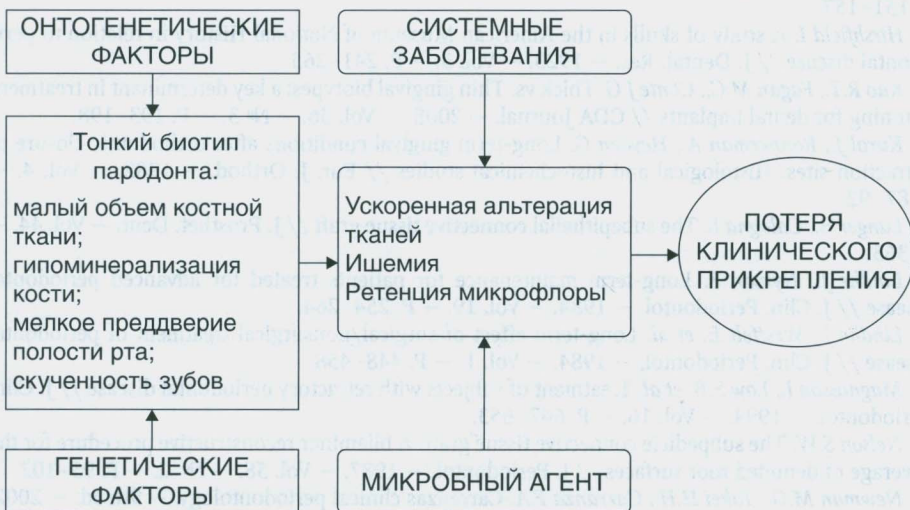


Рис. 6-11. Факторы, предрасполагающие к формированию тонкого биотипа пародонта

что не вызывает необходимости «профилактических» оперативных вмешательств. Показаниями к оперативному вмешательству по двух-, трёхслойному методу служат хронический пародонтит со множественными рецессиями десны II–III класса по Миллеру и полная потеря зоны прикреплённой десны. При обширных дефектах вестибулярной пластинки альвеолярного отростка челюсти пациента следует отдать предпочтение трёхслойной методике. Продемонстрирована клиническая эффективность многослойных методик закрытия рецессий десны с одномоментной пластикой преддверия полости рта, позволяющих устранить патофизиологические факторы тонкого биотипа. Данные методы — не нововведения в пародонтологии, они представляют модификацию общепринятых методов пластики преддверия полости рта и устранения рецессий. Методы не требуют специального оснащения и просты в исполнении, что создаёт перспективу их использования в клинической практике.

## СПИСОК ЛИТЕРАТУРЫ

- Грудянов А.И., Ерохин А.И. Хирургические методы лечения заболеваний пародонта. — М.: Медицинское информационное агентство, 2006. — 128 с.
- Григорьян А.С., Грудянов А.И., Рабухина Н.А., Фролова О.А. Болезни пародонта. Патогенез. Диагностика. Лечение. — М.: Медицинское информационное агентство, 2004. — 320 с.
- Горбатова Е.А. Топографические особенности отделов десны // Пародонтология. — 2003. — № 4. — С. 19–20.
- Жданов Е.В., Февралёва А.Ю. Влияние этиологических факторов развития рецессии десны на выбор тактики и результаты хирургического лечения // Новое в стоматологии. — 2005. — № 5. — С. 46–55.
- Паровознюк В.В., Мазур И.П. Костная система и заболевания пародонта. — Киев, 2003. — 495 с.
- Петрова М.Д., Фомигёва Е.А., Фомигёв А.В. Рецессия тканей пародонта. Современное состояние вопроса // Новое в стоматологии. — 2005. — № 5. — С. 38–45.
- Becker B., Ochenbein C. et al. Alveolar bone anatomic profiles as measured from dry skulls. Clinical ramification // J. Clin. Periodontol. — 1997. — Vol. 24. — P. 727–731.
- Borghetti A., Louise F. Controlled clinical evaluation of the subpedicle connective tissue grafts for the coverage of gingival recession // J. Periodontol. — 1994. — Vol. 65. — P. 1107–1112.
- Espósito M., Ekstubbe A., Grondahl K. Radiological evaluation of marginal bone loss at tooth surfaces facing single Branemark implants // Clin. Oral. Implant. Res. — 1993. — Vol. 4. — P. 151–157.
- Hirshfield I. A study of skulls in the American Museum of National History in relation to periodontal disease // J. Dental. Res. — 1923. — Vol. 5. — P. 241–265.
- Kao R.T., Fagan M.C., Conte J.G. Thick vs. Thin gingival biotypes: a key determinant in treatment planning for dental implants // CDA Journal. — 2008. — Vol. 36. — № 3. — P. 193–198.
- Kuroi J., Ronnerman A., Heyden G. Long-term gingival conditions after orthodontic closure of extraction sites. Histological and histochemical studies // Eur. J. Orthod. — 1982. — Vol. 4. — P. 87–92.
- Langer B., Calagna L. The subepithelial connective tissue graft // J. Prosthet. Dent. — Vol. 44. — P. 363.
- Lindhe J., Nyman S. Long-term maintenance for patients treated for advanced periodontal disease // J. Clin. Periodontol. — 1984. — Vol. 19. — P. 254–264.
- Lindhe J., Westfelt E. et al. Long-term effect of surgical/nonsurgical treatment of periodontal disease // J. Clin. Periodontol. — 1984. — Vol. 1. — P. 448–458.
- Magnusson I., Low S.B. et al. Treatment of subjects with refractory periodontal disease // J. Clin. Periodontol. — 1994. — Vol. 16. — P. 647–653.
- Nelson S.W. The subpedicle connective tissue graft. A bilaminar reconstructive procedure for the coverage of denuded root surfaces // J. Periodontol. — 1987. — Vol. 58. — № 2. — P. 95–102.
- Newman M.G., Takei H.H., Carranza F.A. Carranzas clinical periodontology. — 9th ed. — 2002.
- Ochsenbein C., Ross S. A re-evaluation of osseous surgery // Dent. Clin. North. Am. — 1969. — January. — Vol. 13. — № 1. — P. 87–102.