

## ПОРАЖЕНИЕ РАЗЛИЧНЫХ СТРУКТУР ПОЛОСТИ РТА

Символы \*, ‡ означают, что снимки принадлежат одному и тому же больному.

## ПОРАЖЕНИЕ ЯЗЫКА

**Зубчатый язык** (рис. 37.1 и 37.2). Зубчатый язык — часто встречающееся изменение формы языка, при котором его края приобретают округлозубчатые или фестончатые очертания. Такое изменение формы бывает вызвано необычно высоким давлением на ткань языка, например при бруксизме, привычке присасывать язык к зубам, увеличенных размерах языка. Обычно наблюдают фестончатость обоих краев, но она может быть и только на одной стороне или ограничиваться тем участком языка, который непосредственно придавливается к зубам. В результате давления на крае языка отпечатываются контуры зубов в виде овальных вдавлений, которые иногда бывают окаймлены белым возвышающимся фестончатым гребнем. Нередко зубчатый язык сочетается с отчётливо выделяющейся белой линией на слизистой оболочке щёк, которая образуется в результате отрицательного давления, создаваемого в полости рта у лиц, имеющих привычку присасывать язык к зубам. Зубчатый язык наблюдают при поражении височно-нижнечелюстного сустава, системных заболеваниях, например, акромегалии и амилоидозе, наследственных болезнях, например, болезни Дауна, а также у здоровых лиц. Такое изменение формы языка не представляет какой-либо опасности для здоровья и не беспокоит пациентов. Лечение заключается в устранении вредной привычки.

**Гипертрофия языка, или макроглоссия** (рис. 37.3 и 37.4). Под макроглоссией понимают патологическое увеличение размеров языка. Для того чтобы судить о размерах языка, он должен находиться в расслабленном состоянии. При нормальной высоте спинки языка она должна быть на одном уровне с окклюзионной плоскостью зубного ряда нижней челюсти. Края языка должны примыкать к язычным бугоркам зубов, но не находить на них. При больших размерах языка говорят о его увеличении.

Макроглоссия бывает врождённой и приобретённой. Врождённая макроглоссия может быть обусловлена идиопатической мышечной гипертрофией, гемигипертрофией лица, доброкачественной опухолью, гамартомой или кистой. Идиопатическая мышечная гипертрофия часто

сочетается с умственной отсталостью или бывает проявлением врождённых синдромов, например, синдрома Беквита—Видемана. Приобретённая макроглоссия может быть следствием пассивного увеличения языка при утрате зубов нижней челюсти. В этом случае увеличение языка может быть локальным или диффузным в зависимости от протяжённости беззубого участка альвеолярной дуги. Системные заболевания, такие как акромегалия, кретинизм и амилоидоз, а также злокачественные опухоли вызывают нарушение оттока лимфы из языка, в результате язык отекает и увеличивается в размерах. Признаки макроглоссии — затруднение речи, смещение зубов, нарушение прикуса, фестончатый язык, увеличение грибовидных сосочков. Если увеличение языка вызывает нарушение его функции, следует устранить причину или прибегнуть к хирургической коррекции. Увеличенный язык может затруднить или сделать невозможным ношение съёмного протеза.

**«Волосатый» язык** (рис. 37.5 и 37.6). «Волосатый» язык — патологическое увеличение длины нитевидных сосочков, которые придают спинке языка «волосатый» вид. Причина гипертрофии нитевидных сосочков неясна, возможно, она связана с чрезмерным отложением кератина или задержкой слущивания рогового слоя. «Волосатый» язык чаще наблюдают у лиц, которые не чистят язык. Развитию этого состояния способствуют также противоопухолевая терапия, кандидозная инфекция, облучение, недостаточный уход за полостью рта, изменение pH внутриротовой жидкости, курение, а также антибиотикотерапия.

«Волосатый» язык может иметь белесоватый, жёлтый, зелёный, коричневый или чёрный цвет. Цвет языка обусловлен сочетанием внутренних (продукты, выделяемые хромогенными микроорганизмами) и внешних (особенности пищи, курение) факторов. «Волосатый» язык чаще наблюдают у мужчин, в основном старше 30 лет. Частота этого состояния увеличивается с возрастом. «Волосатость» появляется вблизи слепого отверстия на спинке языка и распространяется латерально и кпереди. Поражённые нитевидные сосочки меняют цвет и, постепенно увеличиваясь в длину, могут достигнуть нескольких миллиметров. Обычно «волосатый» язык не беспокоит

пациентов, но вызывает лишь эстетический дискомфорт у них. Энергичная чистка языка щёткой и местное применение противогрибковых средств позволяют восстановить нормальный вид его поверхности. Если этого не происходит, следует исключить эндокринные нарушения, в частности сахарный диабет.

**Волосатая лейкоплакия** (рис. 37.7 и 37.8). Волосатая лейкоплакия — одна из форм лейкоплакии, имеющая важное клиническое значение и свидетельствующая об иммуносупрессии. Её наблюдают почти исключительно при ВИЧ-инфекции и других иммунодефицитах, например, обусловленных некоторыми системными заболеваниями или приёмом иммунодепрессантов после трансплантации органа. Её относят к так называемым белым поражениям, и она локализуется преимущественно на краях языка, но может распространиться также на спинку и нижнюю поверхность. Заболевание связывают с репликацией вируса Эпштейна–Барр в эпителиальных клетках. Название его связано с тем, что при гистологическом исследовании паракератотический поверхностный слой имеет «волосатый» вид. При волосатой лейкоплакии часто высевают *C. albicans*.

При волосатой лейкоплакии на краю языка образуются белесоватые выступающие над поверхностью складки. Вначале они тусклые и перемежаются с участками неизменённой розовой слизистой оболочки, что придаёт им характерный вид стиральной доски. Со временем белесоватые складки сливаются, образуя бляшку. Крупные бляшки обычно бессимптомны, имеют нечёткие границы и не отделяются от поверхности языка. Волосатая лейкоплакия часто имеет двустороннюю локализацию, но может возникнуть и на одной стороне. Иногда её выявляют также на слизистой оболочке щёк и на мягком нёбе. Назначение противовирусных препаратов приводит к уменьшению размеров бляшки или её исчезновению. Однако после прекращения лечения Волосатая лейкоплакия может рецидивировать.

**«Географический» язык, или доброкачественный мигрирующий глоссит** (рис. 38.1–38.4). «Географический» язык — воспалительное заболевание языка, имеющее доброкачественное течение и связанное с десквамацией рогового слоя эпителия и нитевидных сосочков. Причина этих изменений неясна, однако они могут быть связаны с эмоциональным стрессом, неполноценным питанием, наследственной предрасположенностью. По гистологической картине «географический» язык напоминает псориаз, но считают, что это два раз-

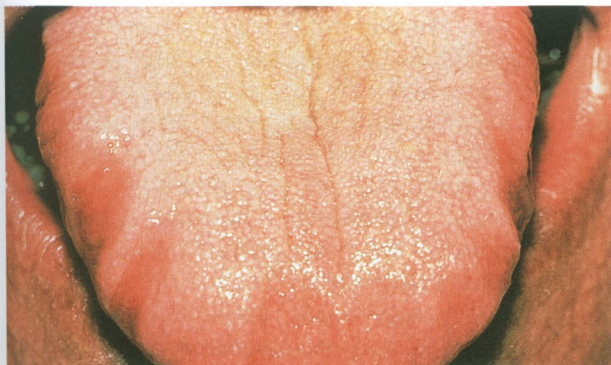
ных заболевания. Изменения слизистой оболочки языка ограничиваются спинкой и передним двумя третями его краёв; они затрагивают лишь нитевидные сосочки и не распространяются на грибовидные.

Для «географического» языка характерны три типа изменений, проявляющихся в виде 1) очагов десквамации нитевидных сосочков, 2) очагов десквамации округлой формы, очерченные тонкими приподнятыми белесоватыми краями, 3) очагов десквамации нитевидных сосочков окаймляющими их белесоватыми краями или без них, но окружённых эритематозным пояском воспаления. Все три типа изменений обычно сочетаются, могут переходить один в другой и мигрировать. Первые два типа изменений обычно не беспокоят пациентов, в то время как воспалительный процесс при третьем типе изменений становится причиной болезненных ощущений, особенно при приёме раздражающей пищи.

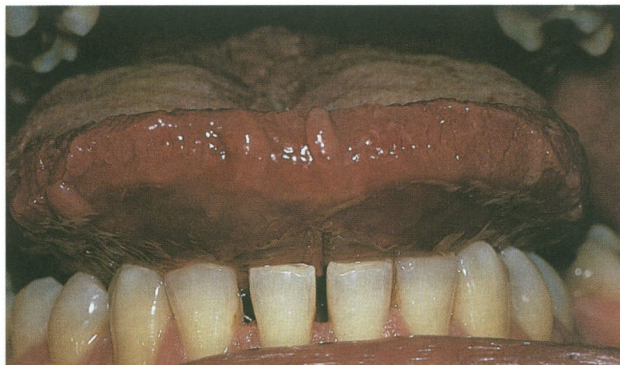«Географический» язык — довольно распространённое поражение языка, его наблюдают примерно у 1% населения, чаще у женщин и молодых людей. Изменения могут появиться внезапно, сохраняясь от нескольких месяцев до нескольких лет. Характерны спонтанные ремиссии и рецидивы.

**«Географический» стоматит** (рис. 38.5 и 38.6). «Географический» язык иногда сочетается с аналогичными изменениями слизистой оболочки — «географическим стоматитом» (гнездная мигрирующая эритема, или эктопический «географический язык») и складчатый язык. «Географический» стоматит проявляется красными кольцевидными пятнами на слизистой оболочке губ и щёк, мягком нёбе и иногда дне полости рта. Пятна представляют собой поверхностные эрозии. При бессимптомном течении «географический» язык и «географический» стоматит не требуют лечения. При часто наблюдающемся лёгком жжении обычно применяют местные анестетики или глюкокортикоиды в сочетании с устранением стресса.

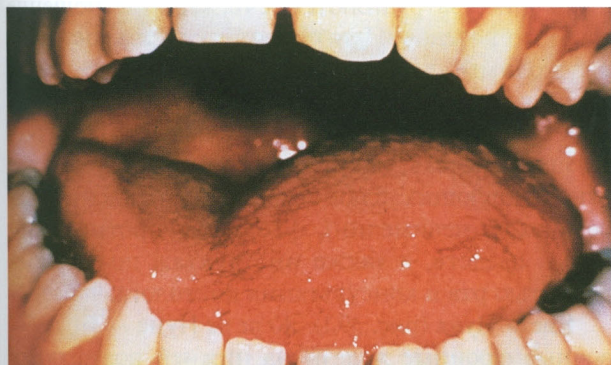
**Анемия** (рис. 38.7). Анемия — часто встречающееся патологическое состояние, которое заключается в нарушении снабжения тканей кислородом вследствие уменьшения количества эритроцитов, снижения концентрации гемоглобина или объёма циркулирующей крови. Причинами анемии бывают гемолиз, потеря крови в результате кровотечения, нарушение образования эритроцитов вследствие неполноценного питания или угнетения функционального мозга. Анемия обычно бывает симптомом какого-либо заболевания, поэтому всегда следует установить её причину. Железодефицитная



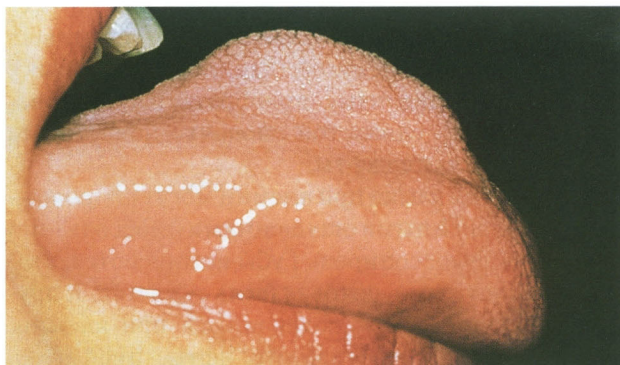**Рис. 37.1.** Фестончатый язык, связанный с привычкой стискивать челюсти.



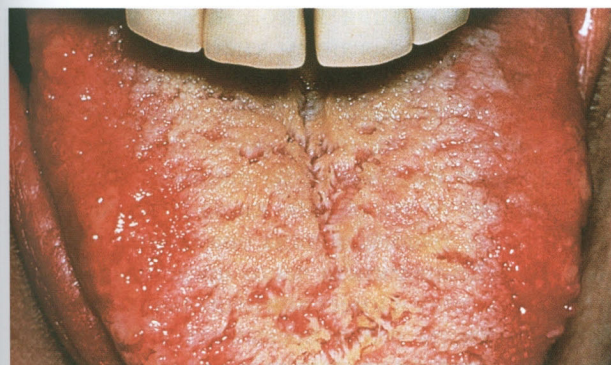
**Рис. 37.2.** Фестончатый язык с привычкой присасывать его к зубам.



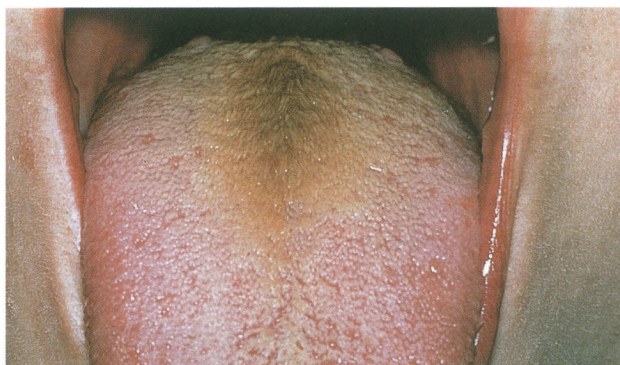**Рис. 37.3.** Макроглоссия: врождённая гемигипертрофия лица.



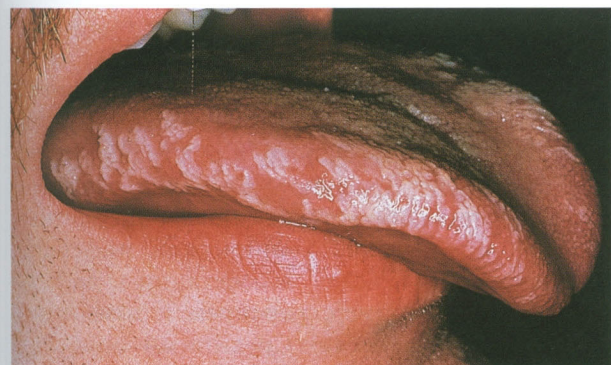**Рис. 37.4.** Макроглоссия, обусловленная гемангиомой.



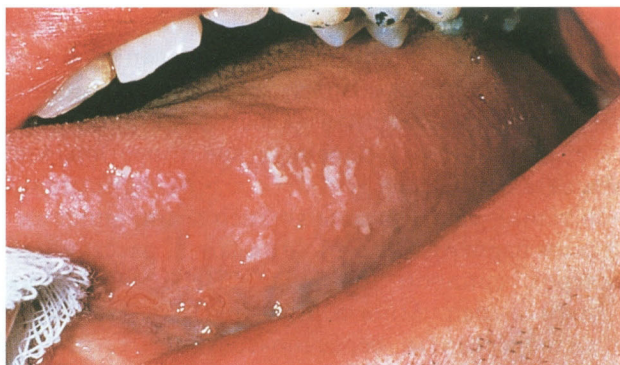**Рис. 37.5.** Белый «волосатый» язык: медикаментозный стоматит.



**Рис. 37.6.** Коричневый «волосатый» язык после лечения антибиотиками.



**Рис. 37.7.** Волосатая лейкоплакия: белая рифлёная бляшка при СПИДе.



**Рис. 37.8.** Волосатая лейкоплакия, выявленная при лечении зуба.

мия — наиболее часто встречающийся тип анемии, который обычно наблюдают у женщин среднего возраста и молодых людей. Это микроцитарная анемия. При недостаточности витамина В12 и фолиевой кислоты развивается макроцитарная анемия.

Анемия вызывает изменения в слизистой оболочке полости рта. Хотя эти изменения довольно характерны, они не позволяют определить тип анемии. Для уточнения диагноза необходим анализ эритроцитарных показателей.

Наиболее выраженным изменением при поражении полости рта подвергается язык. Вначале отмечают сглаженность нитевидных сосочков и побледнение спинки языка. В результате прогрессирующей атрофии сосочков поверхность языка становится гладкой, сухой (лакированный язык). В поздней стадии язык приобретает ярко-красный цвет, а на слизистой оболочке полости рта иногда появляются афты.

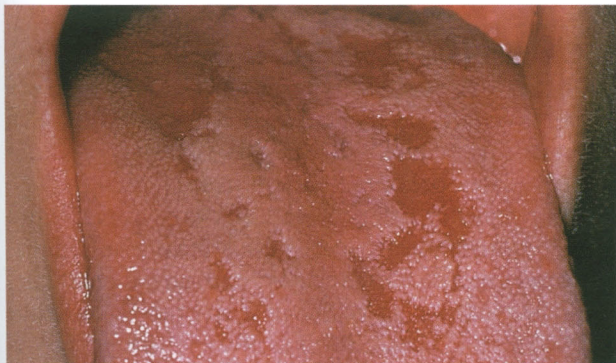
Изменения языка при анемии могут сопровождаться болезненными ощущениями (глоссодиния) и жжением (глоссопироз). Губы истончаются, становятся плотными, ротовая щель сужается. К другим изменениям, наблюдающимся при анемии, относят ангулярный хейлит, афты, дисфагию, эрозии и эритему слизистой оболочки полости рта, бледность кожи и слизистых оболочек, одышку, повышенную утомляемость, головокружение, скачущий пульс. При витамин В12-дефицитной анемии наблюдают похудание, слабость, неврологические нарушения в виде чувства онемения и покалывания в конечностях и затруднения ходьбы. Лечение заключается в устранении причины и обычно приводит к уменьшению изменений со стороны слизистой оболочки полости рта.

**Ксеростомия** (рис. 38.8). Слюна поддерживает влажность слизистой оболочки полости рта, облегчает жевание, пищеварение, речь и обладает бактерицидным действием. Сухость во рту, появляющаяся при нарушении функции слюнных желёз, называется **ксеростомией**. Спектр клинических проявлений при нарушенном слюноотделении широк. Причиной гипосаливации могут быть: преклонный возраст, анемия, авитаминоз, дегидратация, сахарный диабет, эмоциональный стресс, механическое препятствие, хирургические вмешательства, диффузные болезни соединительной ткани, эктодермальная дисплазия, эпидемический паротит, Болезнь Микулича, рассеянный склероз, синдром Шегрена, СПИД, облучение головы и шеи. Многие препараты, в частности антидепрессанты, сердечно-сосудистые, противоопухолевые, ганглиоблокаторы и транквилизаторы, вызывают ксеростомию.

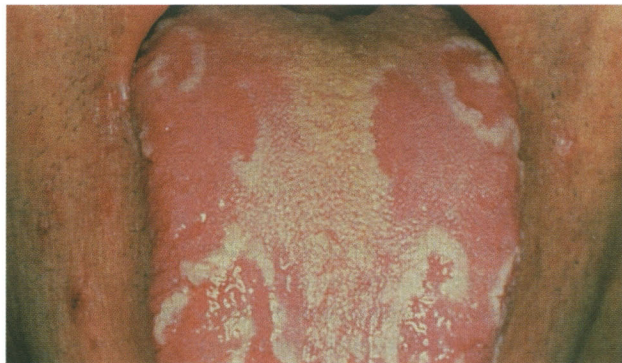При незначительной сухости во рту больные могут не предъявлять жалоб, слизистая оболочка имеет нормальный вид. При умеренно выраженной ксеростомии язык сухой, красный, атрофичный. При тяжёлой ксеростомии язык лишен сосочков, воспален, на нём образуются глубокие борозды. Слизистая оболочка сухая, лоснится, липкая, на губах образуются трещины. Характерны тяжёлые скопления слюны на языке, нарушение вкуса, ощущение жжения в языке. По мере прогрессирования ксеростомии появляется неприятный запах изо рта (галитоз), развивается кандидоз, множественный пришеечный кариес, затрудняются речь, жевание, ношение зубных протезов. При хронической ксеростомии необходимы длительная симптоматическая терапия, включающая замену препаратов, вызывающих сухость во рту, на другие, назначение смягчающих средств, искусственной слюны, средств стимулирующих слюноотделение (пилокарпин, бетанехол, цевимелин), фторидов, противогрибковых средств, а также инструктаж по уходу за полостью рта и консультация диетолога.

**Киста Нуна** (рис. 39.1). Железы Нуна — это добавочные слюнные железы на нижней поверхности языка, продуцирующие серозно-муцинозный секрет. При травме нижней поверхности языка возможна экставазация этого секрета в окружающие ткани с образованием кисты. Она имеет вид небольшой безболезненной флюктуирующей припухлости розово-красного цвета. При поверхностном расположении имеет форму шара на ножке. Киста может быть также на широком основании. Несмотря на то что обычно киста Нуна образуется в результате травмы, иногда она бывает врождённой. Врождённая киста часто представляет собой истинную кисту и имеет эпителиальную выстилку. Диаметр кисты редко превышает 1 см. Лечение заключается в хирургическом иссечении кисты. Гистологическим исследованием (эксцизионной биопсией).

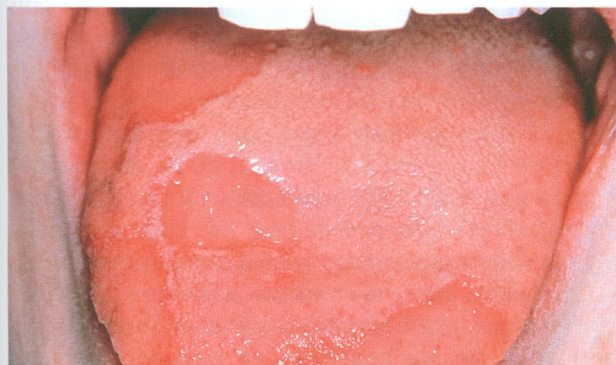**Срединный ромбовидный глоссит** (рис. 39.3, 39.4). Срединный ромбовидный глоссит раньше считали врождённой аномалией развития обусловленной неполным опущением непарного язычного бугорка. Однако в настоящее время эту теорию не признают. Согласно современным представлениям, срединный ромбовидный глоссит — следствие хронической инфекции вызываемой *C. albicans*, в сочетании с другими факторами, например, курением и изменением рН ротовой жидкости. Срединный ромбовидный глоссит часто наблюдают у мужчин среднего возраста и редко — у детей. Частота заболева-



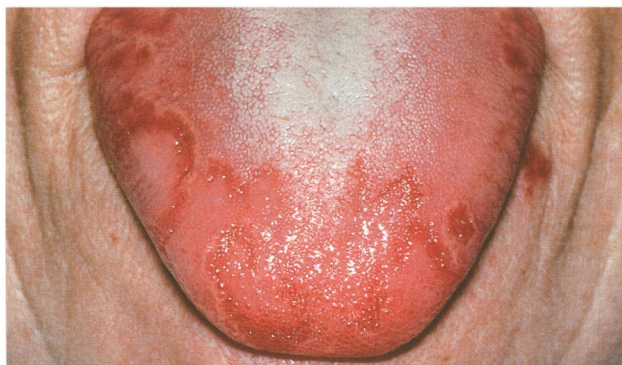**Рис. 38.1.** «Географический» язык; островки десквамации нитевидных сосочков.



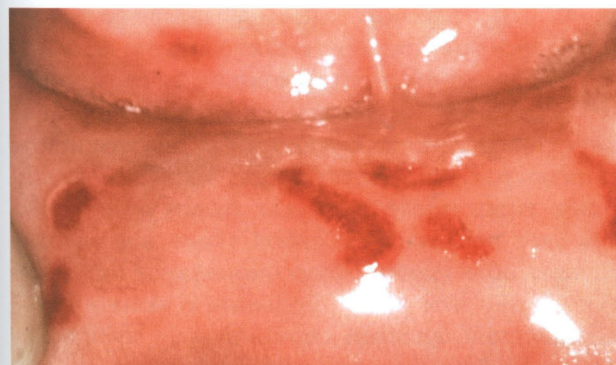**Рис. 38.2.** «Географический» язык: бессимптомные белые очаги.



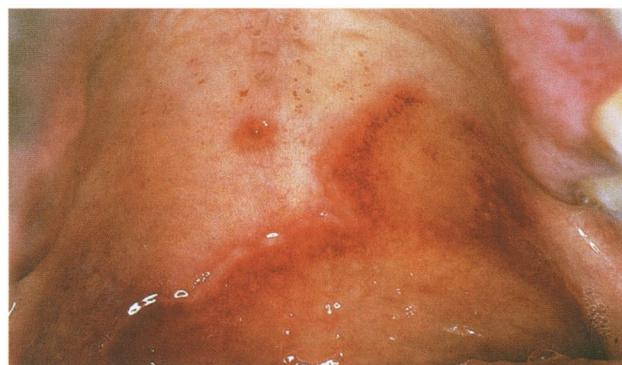**Рис. 38.3.** «Географический» язык: очаги десквамации имеют красный цвет.



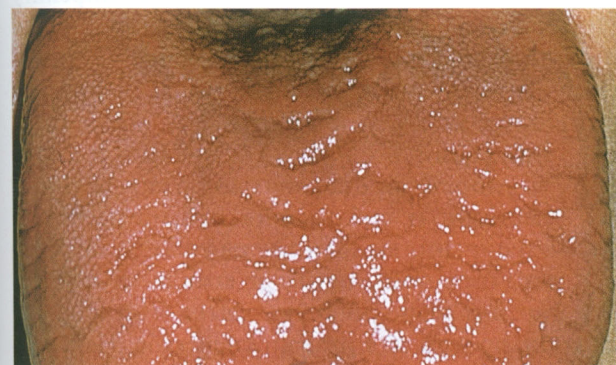**Рис. 38.4.** «Географический» язык: очаги десквамации имеют красный цвет.



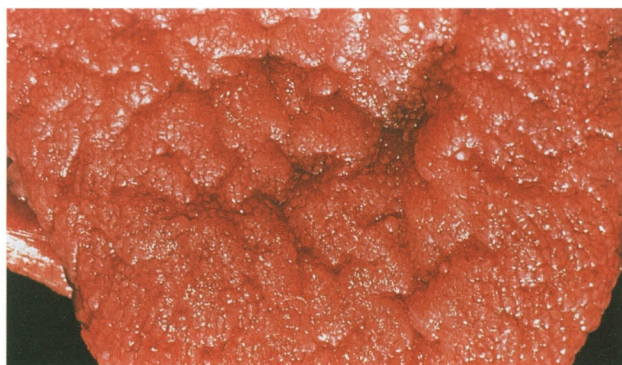**Рис. 38.5.** «Географический» стоматит: поражение слизистой оболочки губы.



**Рис. 38.6.** «Географический» стоматит: кольцевидные очаги десквамации на нёбе.



**Рис. 38.7.** Железодефицитная анемия: атрофия сосочков.



**Рис. 38.8.** Ксеростомия: язык атрофичен, сухой, на нём видны трещины.

не зависит от расовых различий. Лица, страдающие сахарным диабетом, иммунодефицитом или получившие курс лечения антибиотиками широкого спектра действия, особенно предрасположены к заболеванию.

При срединном ромбовидном глоссите на языке образуется участок, лишенный нитевидных сосочков. Это делает его поверхность гладкой и придаёт ей цвет мяса. С течением времени она становится зернистой и дольчатой. Обычно изменения затрагивают срединную часть спинки языка кпереди от желобовидных сосочков. Размеры и форма поражённого участка варьируют, но обычно он имеет овальную или ромбовидную форму, неровные и округлённые края и размеры от 1 до 2,5 см. Каких-либо субъективных ощущений эти изменения не вызывают. Иногда на нёбе в месте соприкосновения с поражённым участком языка развивается эритематозная форма кандидоза, это состояние называют **хроническим мультифокальным кандидозом** (рис. 39.3 и 39.4).

Срединный ромбовидный глоссит легко распознать по клинической картине, характерной локализации и бессимптомному течению. Ранняя диагностика и лечение противогрибковыми средствами обычно приводят к исчезновению описанных изменений. На поздних стадиях срединный ромбовидный глоссит обычно протекает бессимптомно и не поддаётся лечению противогрибковыми препаратами в связи с развившимся фиброзом и гиповаскуляризацией.

**Зернисто-клеточная опухоль** (рис. 39.5 и 39.6). Зернисто-клеточную опухоль относят к редко встречающимся доброкачественным мягкотканым опухолям. Она состоит из овальных клеток с отчётливо выраженной зернистостью цитоплазмы и образуется на слизистых оболочках, коже или висцеральных органах, однако более чем в 50% случаев она локализуется на верхнелатеральной поверхности языка. Мнения о гистогенезе зернисто-клеточной опухоли противоречивы. Большинство исследователей считают, что она образуется в результате доброкачественной пролиферации нейрогенных клеток.

Зернисто-клеточная опухоль может образоваться в любом возрасте и у представителей всех рас, несколько чаще её наблюдают у женщин. Обычно опухоль имеет вид одиночного полусферического узелка под слизистой оболочкой, которая может иметь обычный, жёлтый или белесоватый цвет. При травматизации она может изъязвиться. Зернисто-клеточная опухоль обычно имеет широкое основание, чёткие границы и плотную консистенцию, растёт очень медленно

но и не вызывает болезненных ощущений. При относительно больших размерах в центральной её части отмечают вдавление. Изредка опухоль локализуется на нижней поверхности языка или на щеке. Примерно в 10% случаев наблюдают множественные опухолевые узелки.

Для зернисто-клеточной опухоли характерны псевдоэпителиоматозная гиперплазия и зернистые клетки, что придаёт ей сходство с плоскоклеточным раком и врождённым эпюлисом. Лечение заключается в экономном иссечении опухоли. Рецидивы не характерны.

**Язычная щитовидная железа** (рис. 39.7). Язычная щитовидная железа — эктопированная ткань щитовидной железы, обнаруживают кзади от слепого отверстия на задней трети языка. Аномалия — следствие нарушения миграции эмбрионального зачатка щитовидной железы на переднебоковую поверхность трахеи и может быть выявлена в любом возрасте. Соотношение мужчин и женщин с этой аномалией составляет 1:4. При кистозном перерождении остатков ткани щитовидной железы говорят о **кисте щитовидно-язычного протока**.

Язычная щитовидная железа — узел диаметром до 2 см, на поверхности которого имеется хорошо развитая сеть сосудов, клинически может проявиться кровотечением, дисфагией, дисфонией, симптомами гипотиреоза, реже болью. Дифференцируя язычную щитовидную железу от других опухолей и опухолевидных образований, основываются на характерной её локализации за желобовидными сосочками и поглощении её тканью радиоактивного йода. Биопсию выполняют лишь после того, как будет установлено, что узел представляет собой ткань щитовидной железы, обладающий функциональной активностью. Более чем у 50% больных с эктопической щитовидной железой гормональная активность отмечают лишь при язычной эктопии.

**Пирсинг** (рис. 39.8). Под пирсингом понимают фиксацию инородных тел в тканях. К пирсингу прибегают из косметических соображений или по социальным причинам. Культурные традиции одних этнических групп предполагают пирсинг в очень раннем возрасте, других — в юном или на протяжении всей жизни. В США пирсинг обычно выполняют в салонах по татуировке часто без анестезии и соблюдения правил асептики. Обычно пирсинг выполняют на ушах, веках, бровях, крыльях носа, пупке и сосках. В полости рта пирсинг выполняют на языке и переходной складке преддверия рта, нижней губе. Наиболее часто на языке фиксируют металлические гагетели. К осложнениям пирсинга относят инфек-

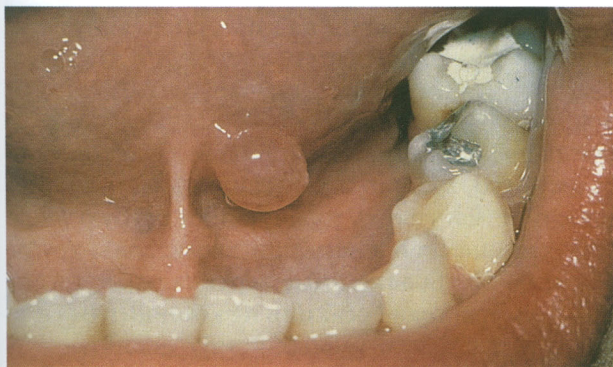


Рис. 38.1. Киста Нуна: разновидность слизистой кисты.

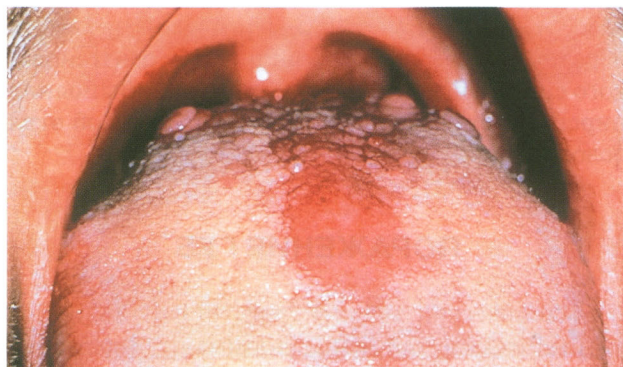

Рис. 38.2. Срединный ромбовидный глоссит: типичная картина.

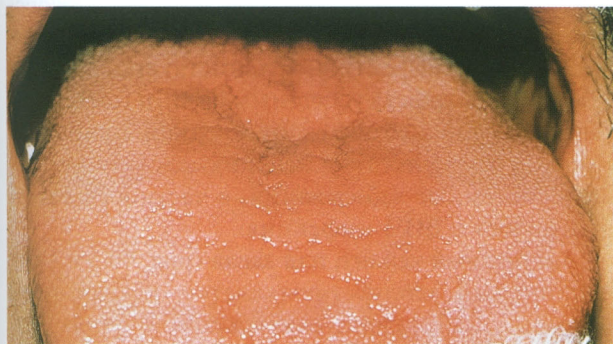

Рис. 38.3. Срединный ромбовидный глоссит: гладкий участок, лишённый нитевидных сосочков.

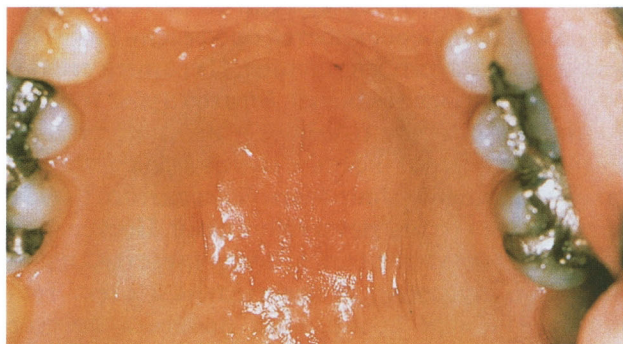

Рис. 38.4. Эритема нёба в месте, расположенном над поражённым участком языка: границы эритемы неровные.

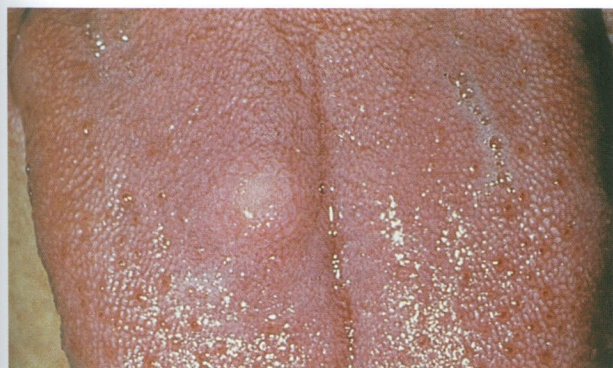

Рис. 39.5. Зернисто-клеточная опухоль: бледно-розовый узелок на языке.

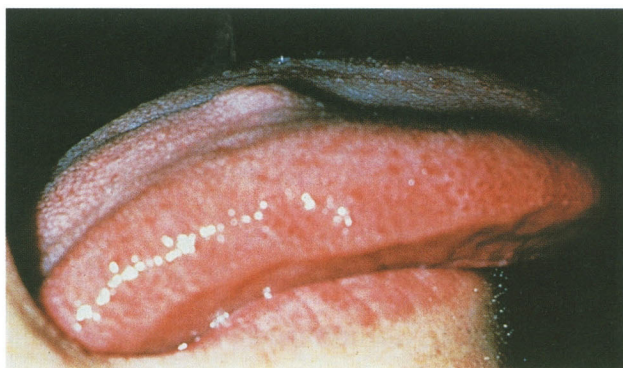

Рис. 39.6. Зернисто-клеточная опухоль, возвышающаяся над поверхностью языка.

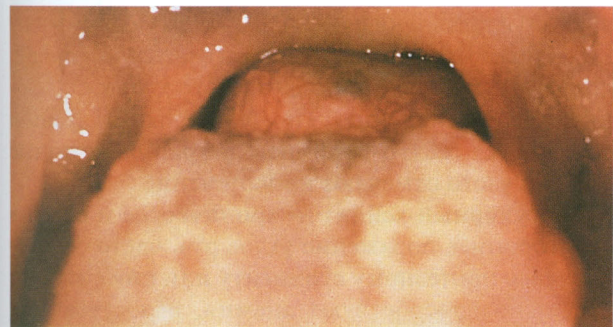


Рис. 39.7. Язычная эктопия щитовидной железы: богато васкуляризованное опухолевидное образование по средней линии языка.

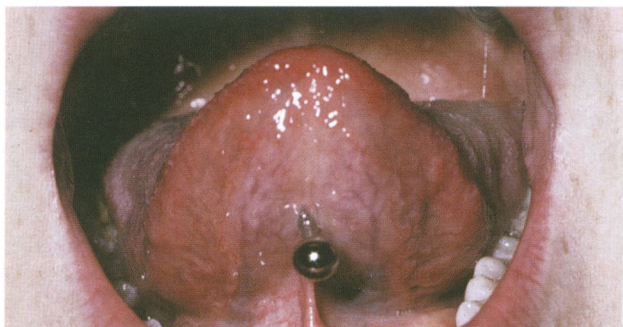


Рис. 39.8. Пирсинг: гантель, фиксированная в языке

цию, отёк, кровотечение, аллергические реакции, переломы зубов. Перед выполнением рентгеновского снимка эти зубы обычно удаляют. Выполняя пирсинг, пациента следует предупредить об этих осложнениях.

## ПОРАЖЕНИЕ ГУБ

**Актинический хейлит** (рис. 40.1 и 40.2). Под актиническим хейлитом понимают поражение нижней губы, вызванное чрезмерным воздействием солнечных лучей. Заболевание обычно наблюдают у пожилых мужчин со светлой кожей, которые в силу особенностей профессии длительное время находятся на солнце. На ранней стадии отмечают незначительный кератоз губы и стёртость границы между кожей и красной каймой. Если действие солнечных лучей продолжается, появляются небольшие очаги белесоватого цвета с чёткими или размытыми границами. Постепенно нижняя губа уплотняется, выпячивается, появляются шелушение, незначительный отёк, трещины. По мере хронизации процесса на губе появляются изъязвления, корочки. Язвы образуются вследствие потери губой эластичности или могут быть ранним проявлением дисплазии эпителия или злокачественного его перерождения. При гистологическом исследовании обнаруживают истончение эпителия, обусловленное его атрофией, субэпителиальную базофильную дегенерацию коллагена и увеличение количества эластических волокон. Дифференциальная диагностика включает другие заболевания, связанные с воздействием солнечных лучей, в частности дисплазию эпителия, рак *in situ*, базально-клеточный рак, плоскоклеточный рак, меланому, кератоакантому, glandулярный хейлит и простой герпес.

Актинический хейлит считают предраковым заболеванием. Больных с актиническим хейлитом следует предупредить о возможности прогрессирования поражения губы, если они не будут применять фотозащитные средства. Очаги дисплазии следует удалять хирургическим путём или местным применением фторурацила.

**Кандидозный хейлит** (рис. 40.3 и 40.4). Кандидозный хейлит — воспалительное заболевание губ, вызванное *C. albicans* у лиц, имеющих привычку облизывать губы. Считают, что грибы проникают в поверхностные слои эпителия губ при нарушении целостности слизистой оболочки. Повторное смачивание и высыхание слизистой оболочки вызывают десквамацию эпителия

и образование трещин, на губах появляются тонкие белесоватые чешуйки, состоящие из подсохшей слизи, содержащейся в слюне. У детей кожа вокруг губ становится красной, атрофичной, на ней появляются трещины. Больные жалуются на сухость губ, зуд или жжение в них, наличие трещин и не могут есть горячую или острую пищу. Для хронической инфекции характерны трудно заживающие болезненные вертикальные трещины. Аллергическая реакция на компоненты бальзамов для губ или губных помад может вызвать изменения, которые могут быть ошибочно приняты за кандидозный хейлит. При кандидозном хейлите привычка облизывать губы способствует поддержанию воспалительного процесса. Несмотря на эффективность нистатиновой мази, лечение может быть успешным лишь в том случае, если больной избавится от вредной привычки. При рефрактерности к лечению следует исключить системные заболевания, в частности сахарный диабет и ВИЧ-инфекцию.

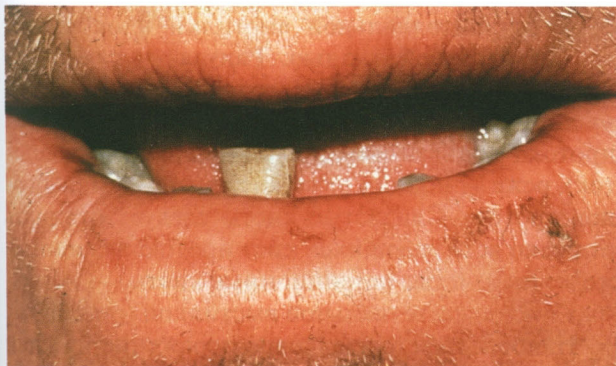**Ангулярный хейлит, или заеда** (рис. 40.5 и 40.6). Ангулярный хейлит проявляется образованием болезненных радиальных трещин в углах рта. Заболевание чаще наблюдают после 50 лет, обычно у женщин и лиц, носящих зубные протезы. Причину ангулярного хейлита связывают со смешанной инфекцией, вызываемой *C. albicans* и *Staphylococcus aureus*.

Развитию ангулярного хейлита способствует частое смачивание углов рта слюной, содержащей указанные выше патогенные возбудители, населяющие полость рта. Облизывание углов рта препятствует заживлению трещин. Оно часто бывает обусловлено подсознательным желанием пациента уменьшить болезненные ощущения.

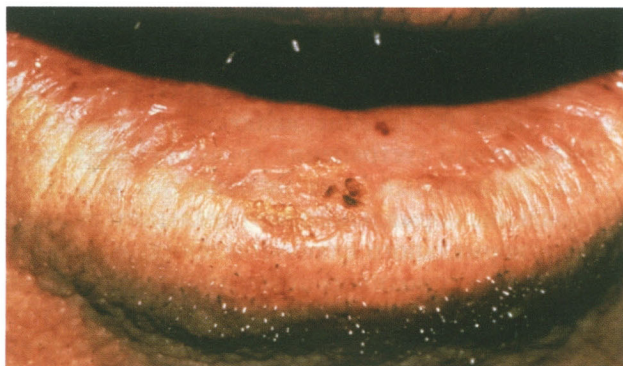В начале заболевания в углах рта происходит покраснение зоны перехода кожи в слизистую оболочку и её изъязвление. Со временем трещины углубляются, переходят от спаек губ на кожу, достигая в длину нескольких сантиметров, или в виде изъязвлений — на слизистую оболочку губ и щёк. Язвы нередко покрываются корочкой, которые в силу подвижности губ трескаются, препятствуя заживлению. При длительном течении образуются жёлто-коричневые гранулематозные узелки, часто отмечают кровотечение.

Ангулярный хейлит — хроническое и обычно двустороннее поражение углов рта, часто сопутствующее протезному стоматиту или глосситу. Его развитию способствуют анемия, недостаточный уход за полостью рта, частое применение антибиотиков широкого спектра действия, уменьшение вертикального размера лица, чрезмерное

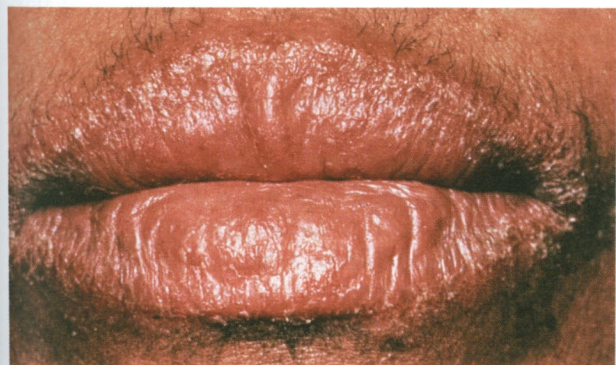



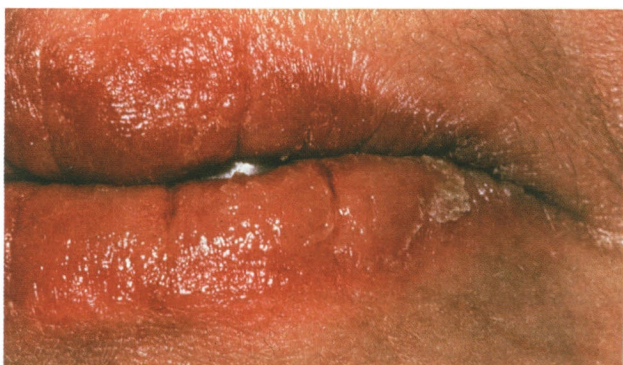**Рис. 40.1.** Актинический хейлит: граница между красной каймой губы стёрта и покрыта чешуйками.



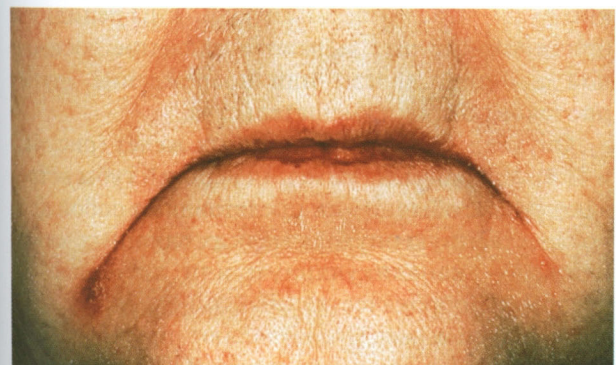
**Рис. 40.2.** Актинический хейлит: губа вывернута, утолщена и покрыта корочками.



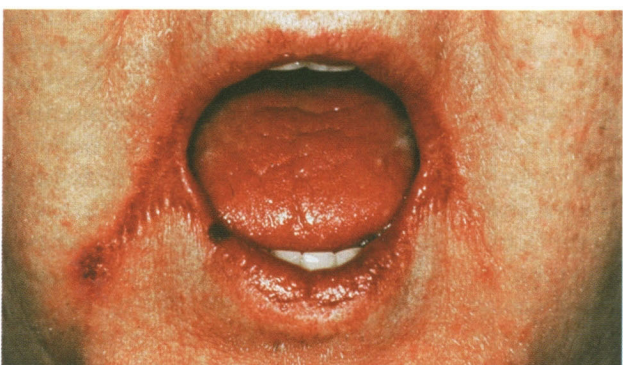
**Рис. 40.3.** Кандидозный хейлит: белесоватая пленка представляет собой высохший муцин.



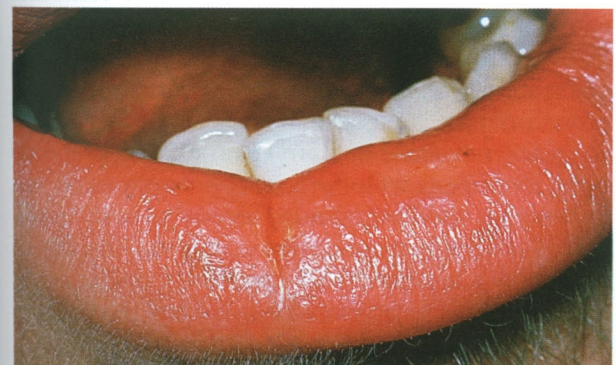**Рис. 40.4.** Кандидозный хейлит при нелеченом сахарном диабете.



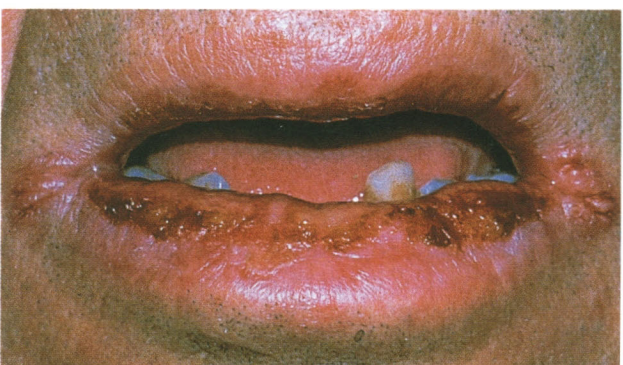
**Рис. 40.5.** Ангулярный хейлит: складки вокруг рта, вызванные дряблостью кожи\*.



**Рис. 40.6.** Ангулярный хейлит у пожилого человека\*.



**Рис. 40.7.** Эксфолиативный хейлит: одиночная трещина на ранней стадии заболевания.



**Рис. 40.8.** Эксфолиативный хейлит: геморрагические корочки.

употребление продуктов, содержащих сахарозу, сухость во рту, складки вокруг рта, обусловленные дряблостью кожи, недостаточность витаминов группы В. Лечение включает в себя меры профилактики (устранение травмирующих факторов, тщательный уход за полостью рта, восстановление нормального вертикального размера лица и нормального слюноотделения) и местное применение противогрибковых препаратов и антибиотиков. Заживлению трещин способствует также витаминотерапия. Для успеха лечения важно, чтобы пациент избавился от привычки облизывать губы.

**Эксфолиативный хейлит** (рис. 40.7 и 40.8). Эксфолиативный хейлит — хроническое заболевание губ, характеризующееся появлением на них трещин, десквамацией эпителия и образованием геморрагических корочек. Развитию эксфолиативного хейлита способствуют *C. albicans*, инфекционные поражения полости рта, стресс и привычка облизывать или кусать губы. Повышенную частоту эксфолиативного хейлита отмечают при психических заболеваниях и заболеваниях щитовидной железы. Клиническая картина характеризуется появлением на середине нижней губы трещины, которая затем увеличивается. Развитие заболевания сопровождается появлением новых трещин на всём протяжении губы. Трещины со временем могут затянуться белесовато-жёлтой плёнкой или превратиться в язвы, которые покрываются геморрагическими корочками. Поражение губы вызывает болезненные ощущения (обычно жжение) и эстетический дефект. Поражение верхней губы наблюдают значительно реже. Особенно предрасположены к заболеванию девушки и молодые женщины. Стресс способствует развитию обострений. В связи с тем, что эксфолиативный хейлит полиэтиологичное заболевание, он трудно поддаётся лечению и может длиться годы. Лечение включает в себя устранение предрасполагающих факторов (системные заболевания, стресс) и местное применение противогрибковых мазей.

## УЗЕЛКОВЫЕ ПОРАЖЕНИЯ ГУБ

**Слизистая киста, или мукоцеле** (рис. 41.1 и 41.2). Слизистая киста образуется в результате скопления муцинозного секрета в подслизистой ткани при повреждении протока слюнной железы. В большинстве случаев киста возникает в результате повреждения протока добавочных слюнных желёз слизистой оболочки нижней губы. Они

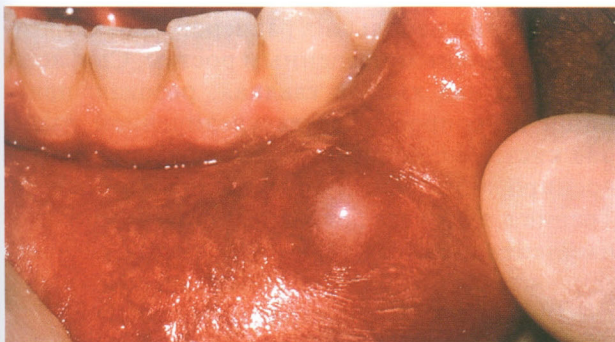лишены эпителиальной выстилки и окружены гранулематозной тканью. **Ранула** — разновидность слизистой кисты, которая локализуется на дне полости рта и обусловлена повреждением протока подъязычной железы (бартолинов проток), реже — поднижнечелюстной железы (вартонов проток). Слизистые кисты следует отличать от редко встречающихся кист протоков слюнных желёз (слизистые ретенционные кисты) — истинных кист с эпителиальной выстилкой (рис. 39.1).

Наиболее часто узелковое поражение нижней губы бывает обусловлено слизистой кистой. Она обычно имеет мягкую консистенцию, синевато-серый цвет, не превышает 1 см в диаметре, флюктуирует. Иногда отмечают увеличение кисты во время еды. Наиболее часто слизистая киста локализуется на нижней губе, примерно на середине расстояния между спайкой губ и средней линией, но она может возникнуть и на слизистой оболочке щеки, нёба, на дне полости рта и нижней поверхности языка. Киста чаще образуется у детей и молодых людей и бывает обусловлена травмой.

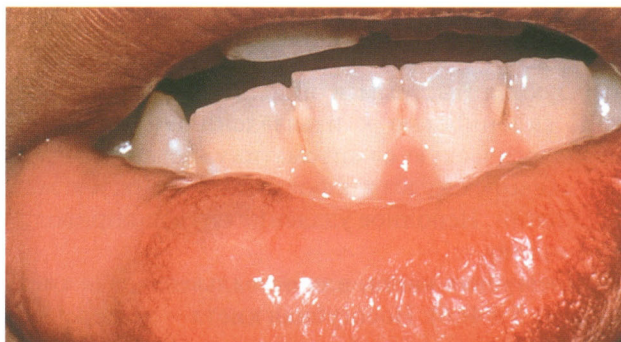
Поверхностные слизистые кисты нередко спонтанно рассасываются, в то время как глубоко расположенные обычно существуют длительное время и могут увеличиваться при повторных травмах. Их обычно приходится удалять хирургическим путём. После операции возможны рецидивы, причиной которых бывают оставление добавочной слюнной железы или повреждение других протоков во время вмешательства.

**Опухоли добавочных слюнных желёз** (рис. 41.3 и 41.4). Узелковые поражения верхней губы встречаются редко, обычно они представляют собой доброкачественную опухоль мелких слюнных желёз, например, каналикулярную или плеоморфную аденому. Доброкачественные опухоли добавочных слюнных желёз составляют примерно 10% всех опухолей слюнных желёз. Они характеризуются наличием капсулы, медленным ростом и сохраняются до нескольких месяцев. Наиболее часто опухоли добавочных слюнных желёз наблюдают у лиц старше 30 лет. При клиническом обследовании плеоморфная аденома имеет вид розового или лилового полусферического узелка, выступающего над внутренней поверхностью губы или преддверия рта, плотноватая на ощупь, подвижна, безболезненна, имеет чёткие границы. Диаметр плеоморфной аденомы обычно не превышает 2 см, хотя её способность к росту не ограничена. Флюктуация и изъязвление опухоли наблюдают редко.

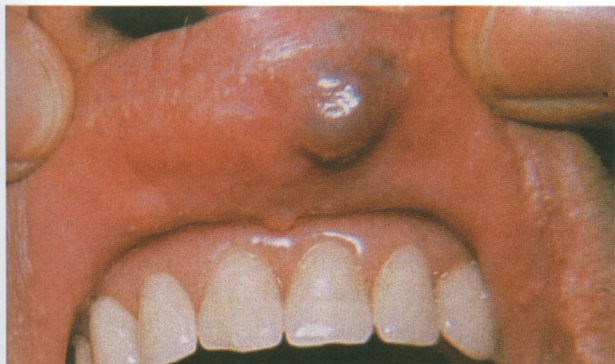Злокачественные опухоли слюнных желёз, в частности мукоэпидермоидный рак и аденокар-



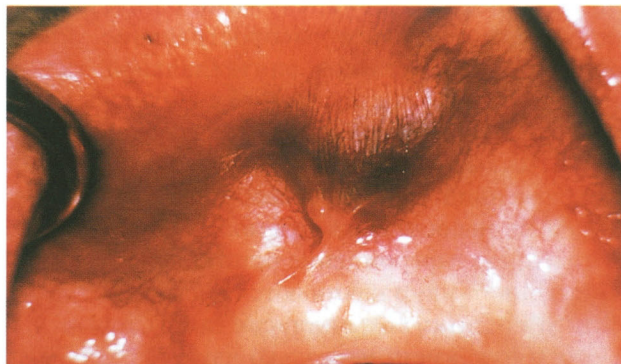**Рис. 41.1.** Слизистая киста: поверхностное опухолевидное образование небольших размеров с синеватым оттенком.



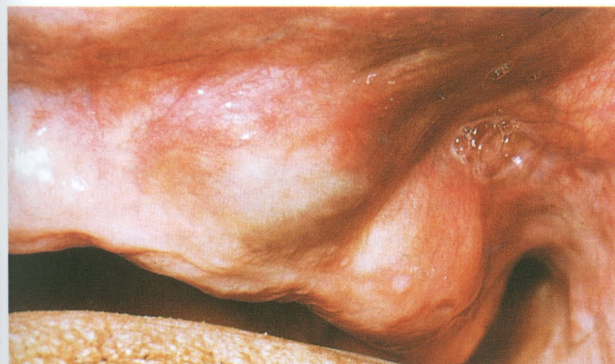**Рис. 41.2.** Слизистая киста: по сравнению с предыдущим примером опухоль расположена глубже и имеет большие размеры.



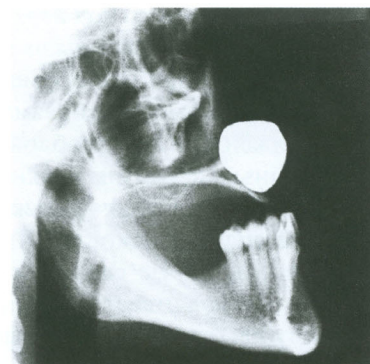
**Рис. 41.3.** Плеоморфная аденома: плотный синеватый узелок.



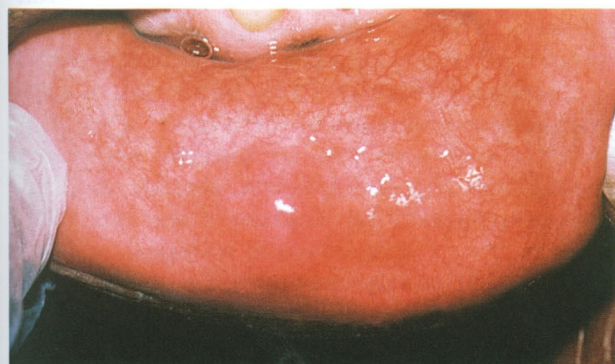**Рис. 41.4.** Каналикулярная аденома: узелок лилового цвета на губе.



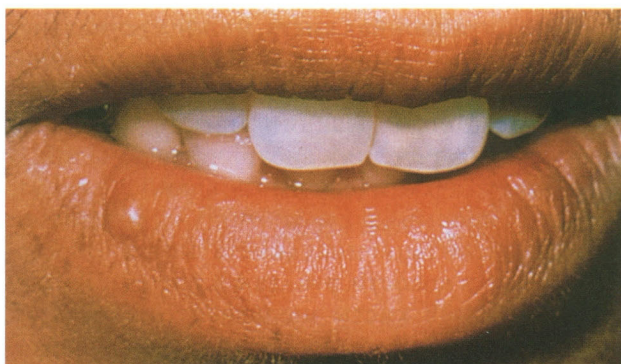**Рис. 41.5.** Носогубная киста: флюктуирующий узелок



**Рис. 41.6.** Носогубная киста, заполненная рентгеноконтрастным веществом.



**Рис. 41.7.** Имплантационная киста, образовавшаяся в результате травмы.



**Рис. 41.8.** Нейрофиброма: узелок на широком основании, покрытый нормальной слизистой оболочкой.

динома, на верхней губе образуются редко и в отличие от доброкачественных опухолей характеризуются быстрым и инфильтрирующим ростом, склонностью к изъязвлению и вызывают неврологическую симптоматику. Лечение опухолей слюнных желёз заключается в хирургическом иссечении. Неполное удаление опухоли приводит к рецидиву.

**Носогубная киста, или носоальвеолярная киста** (рис. 41.5 и 41.6). Носогубная киста — врождённая киста мягких тканей, локализуемая в верхней губе в области клыка и латерального резца. Для объяснения причины возникновения кисты предложено две теории. Согласно одной из них, получившей большее распространение, киста образуется из остатков эпителиальной ткани, сохраняющихся после слияния в эмбриональном периоде латеральных носовых, глобулярных и верхнечелюстных отростков. По второй теории, предложенной позднее, носогубная киста образуется из носослёзного протока. Пролиферация и кистозное перерождение остатков эмбриональной ткани обычно начинаются после 30 лет, даже если эти остатки сохранились с самого рождения. Носогубную кисту несколько чаще наблюдают у женщин.

Носогубная киста имеет вид мягкотканого образования, расположенного под верхней губой, которое может сместить вверх крыло носа, привести к расширению ноздри и деформации носогубной складки. В зависимости от размеров киста может быть напряжённой или дряблой и затрудняет ношение зубных протезов верхней челюсти. При аспирации кисты получают желтоватую или соломенно-жёлтую жидкость. Киста чаще односторонняя и обычно не связана с подлежащей костью, что обуславливает сохранение жизнеспособности зубов верхней челюсти. Иногда давление носогубной кисты на кость вызывает локальную её деструкцию. Лечение заключается в хирургическом иссечении кисты.

**Импантационная киста, или эпителиальная киста включения** (рис. 41.7). Импантационная киста — необычная киста, которая развивается в результате реакции мягких тканей на фрагменты эпителия, внедрившиеся в них в результате механического повреждения. Эта реакция напоминает реакцию на инородное тело. Импантационная киста может образовываться как в полости рта, так и вне её. Частота возникновения кисты не зависит от возраста, пола и расовой принадлежности. При расположении в полости рта импантационная киста обычно имеет вид одиночного безболезненного

образования небольших размеров, характеризуется стабильным медленным ростом. Слизистая оболочка над кистой гладкая, розовая. При прикосновении не сопровождается увеличением размеров кисты, не происходит также её спонтанного дренирования, как в случае слизистой кисты. Травма в анамнезе должна навести на мысль об имплантационном характере кисты. Лечение заключается в хирургическом удалении кисты с гистологическим исследованием препарата.

**Мезенхимальные узелки и опухоли** (рис. 41.8). Узелок на губе может также представлять собой мезенхимальную опухоль, например, фибромиому или невром. На рисунке показан неврома. Неврофибромы могут возникать изолированно или быть проявлением болезни Реклингхаузена (рис. 62.7 и 62.8). Одиночная неврома имеет вид узелка на широком основании, с гладкой поверхностью, локализуемого под слизистой оболочкой щеки, десны, нёба или губ и обычно не беспокоит больного. При гистологическом исследовании неврома состоит из соединительной ткани и нервных волокон. При выявлении у пациента солитарной неврофибромы следует исключить неврофиброматоз (болезнь Реклингхаузена) в связи с высоким риском злокачественного перерождения опухоли при этом заболевании.

## ОТЁК ГУБ

**Ангионевротический отёк** (рис. 42.1 и 42.2). Ангионевротический отёк — аллергическая реакция, проявляющаяся накоплением жидкости в тканях лица. Различают наследственную, приобретённую, генерализованную и ограниченную формы заболевания. В большинстве случаев ангионевротический отёк бывает приобретённым и обусловлен опосредуемой иммуноаллергической дегрануляцией тучных клеток с высвобождением гистамина при контакте с аллергеном, например, содержащимся в пищевых продуктах. Ангионевротический отёк может быть спровоцирован инфекцией, стрессом. Гистамин, выделяющийся из тучных клеток, приводит к повышению проницаемости стенки капилляров и выпотеванию плазмы в мягкие ткани. Отёк развивается в течение нескольких минут или часов, имеет преходящий характер и сопровождается ощущением жжения или зудом. При локализации на губе он обычно равномерный и диффузный, но иногда вызывает асимметричный отёк губы. Губа обычно податлива, выпячена, гра-

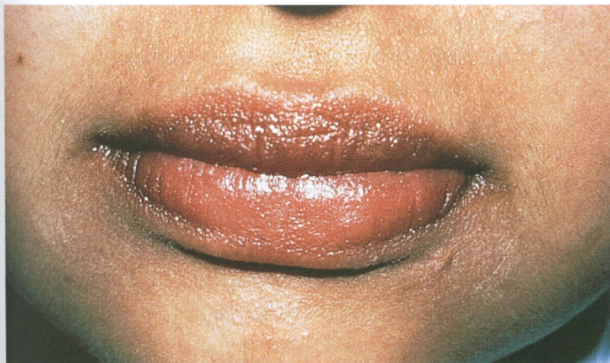

Рис. 42.1. Ангионевротический отёк: отёк и выпячивание обеих губ.

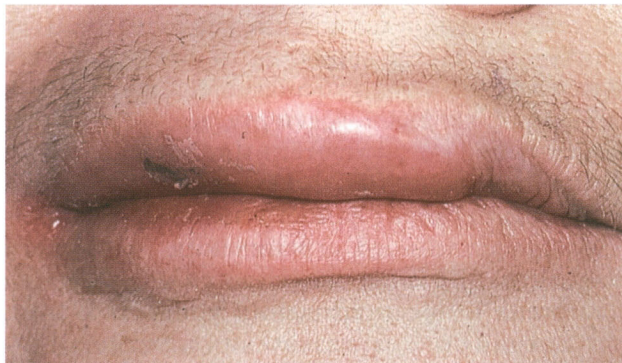

Рис. 42.2. Ангионевротический отёк: односторонний отёк верхней губы.

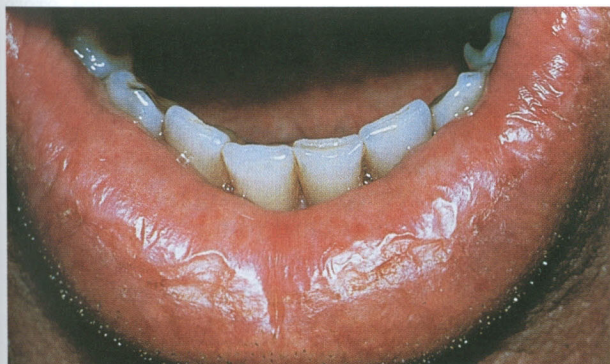


Рис. 42.3. Гландулярный хейлит: выпячивание губы, на которой видны красные точки.

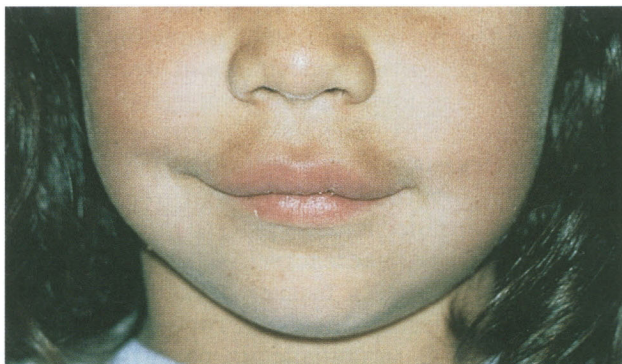

Рис. 42.4. Синдром Мелькерссона–Розенталя: поражение лицевого нерва.\*

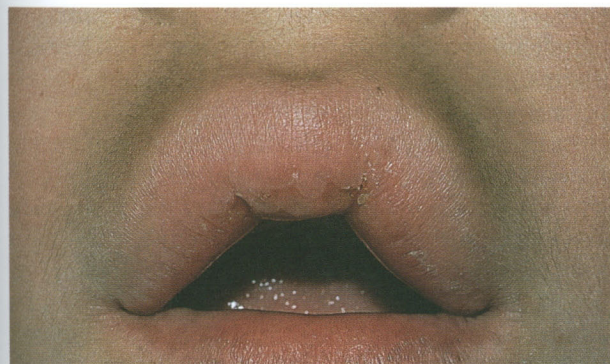


Рис. 42.5. Гранулематозный хейлит.\*

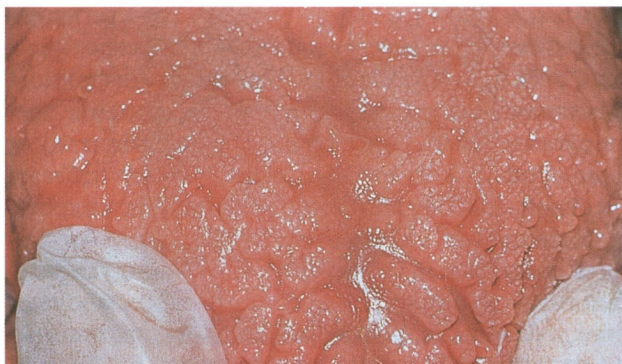

Рис. 42.6. Синдром Мелькерссона–Розенталя: складчатый язык.\*

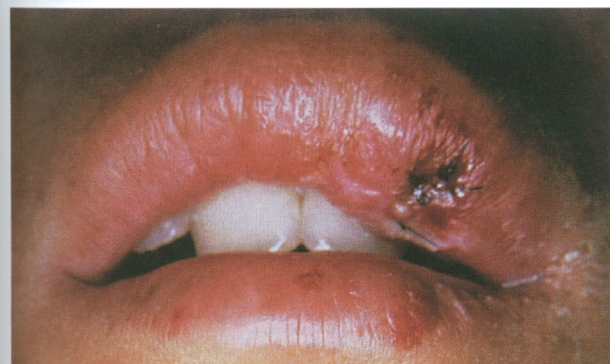

Рис. 42.7. Травма: отёк и разрыв верхней губы.

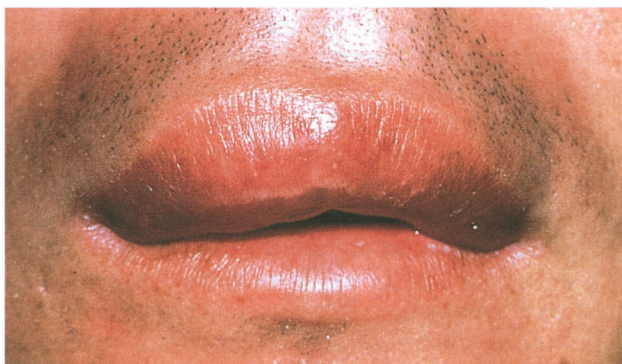

Рис. 42.8. Флегмона: отёк губ; абсцедирование резца.

ца между красной каймой и кожей размыта. Цвет эпителия остаётся нормальным или становится более ярким. Отёк губ может сопровождаться отёком языка, дна полости рта, век, всего лица, конечностей. Приобретённый ангионевротический отёк обычно имеет рецидивирующий характер, проходит самостоятельно и не вызывает существенного ограничения активности пациентов. Лечение заключается в выявлении аллергена и предотвращении контакта с ним, устранении стресса, назначении антигистаминных препаратов.

Приём ингибиторов АПФ больными с артериальной гипертензией может вызвать ангионевротический отёк вследствие повышения уровня брадикинина. Ангионевротический отёк наблюдают также при инфекционных и аутоиммунных заболеваниях, что объясняют повышением проницаемости капилляров в результате образования комплекса антиген-антитело или увеличением количества эозинофилов в крови.

Более редкая, наследственная форма ангионевротического отёка бывает двух типов (тип I и тип II). Наследование обоих типов аутосомно-доминантное. В механизме их развития играет роль активация системы комплемента. Развитие отёка лица у этих пациентов часто сопровождается отёком глотки и гортани, что может стать причиной смерти. Наследственный ангионевротический отёк плохо поддаётся лечению эпинефрином, глюкокортикоидами и антигистаминными препаратами. Больным этой формой заболевания для профилактики отёка рекомендуют избегать тяжёлой физической нагрузки, приёма андрогенов, например, данокрина.

**Гландулярный хейлит** (рис. 42.3). Гландулярный хейлит — хроническое воспалительное заболевание добавочных слюнных желёз, расположенных в слизистой оболочке и подслизистой основе губ, наблюдающееся преимущественно у пожилых людей. Чаще поражается нижняя губа. Причина заболевания неясна, однако известно, что его развитию способствуют длительное воздействие солнечных лучей, ветра и в меньшей степени курение, недостаточный уход за полостью рта, бактериальная инфекция, наследственная предрасположенность.

При осмотре отмечают диффузное симметричное увеличение нижней губы, её выпячивание и уплотнение. Расширяющиеся со временем протоки добавочных слюнных желёз губы имеют вид множественных мелких красных точек, из которых выделяется вязкий желтоватый слизистогнойный экссудат. По мере прогрессирова-

ния заболевания губа становится атрофичной, сухой, на ней появляются болезненные трещины и шелушение. Постепенно граница между красной каймой и кожей утрачивается, трещины становятся глубокими и в результате вторично, инфекции образуются свищи и рубцы. Лечение включает назначение смягчающих и фотозащитных средств, при выраженных изменениях прибегают к иссечению красной каймы губы, которое обычно даёт хороший косметический результат. При glandулярном хейлите повышен риск развития плоскоклеточного рака нижней губы.

**Орофациальный гранулематоз, или гранулематозный хейлит** (рис. 42.4–42.6). В основе этого заболевания лежит гранулематозное воспаление (без казеозного некроза) тканей лица и полости рта. Различают две клинические формы орофациального гранулематоза: glandулярный хейлит, при котором обычно поражается нижняя губа, и синдром Мелькерссона–Розенталя, для которого характерна триада симптомов: одностороннее поражение лицевого нерва, складчатый язык и стойкий отёк губ и лица. Причина орофациального гранулематоза не установлена, его одинаково часто наблюдают у мужчин и у женщин. Отёк губы развивается медленно в молодом возрасте, он может затрагивать обе губы, но чаще отмечают симметричное увеличение нижней. Болезненные ощущения обычно отсутствуют, цвет губы не изменяется. Часто на слизистой оболочке щёк, дёсен нёба и языка пальпируются узелки. Заболевание трудно поддаётся лечению. Глюкокортикоидная терапия и хирургическое лечение недостаточно эффективны. У отдельных больных устранение одонтогенной инфекции и лечение системных заболеваний приводит к исчезновению проявлений орофациального гранулематоза. Иногда наблюдают спонтанное излечение.

**Травма** (рис. 42.7). Травма губы часто приводит к развитию отёка и появлению интенсивной боли. Травма может быть вызвана внешним механическим воздействием или нанесена самим пациентом. При внешнем воздействии происходит разрыв тканей губы, сопровождающийся кровотечением.

Травматическое увеличение губы часто наблюдают у детей и умственно отсталых пациентов, которые по неосторожности жуют губу после местной анестезии. Лечение такого типа повреждения губы заключается в предотвращении травмы, прикладывании холода, ушивании разрыва и остановке кровотечения.

**Флегмона** (рис. 42.8). Под флегмоной понимают острое неограниченное воспаление жировой

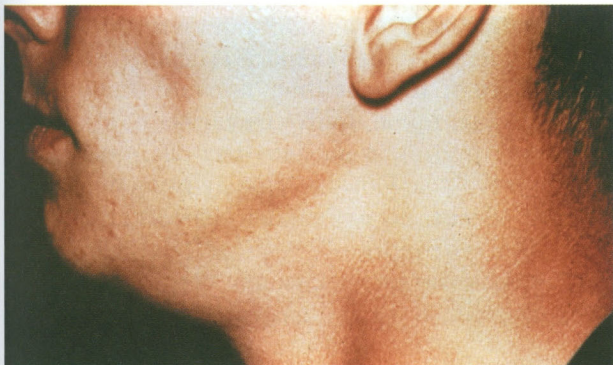


Рис. 42.1. Дермоидная киста, расположенная под челюстно-подъязычной мышцей.

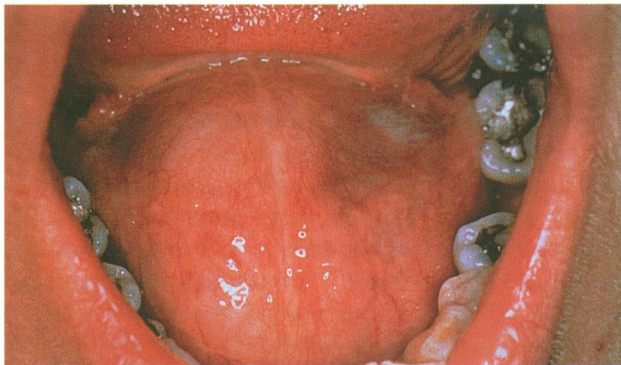


Рис. 42.2. Дермоидная киста, расположенная над челюстно-подъязычной мышцей.

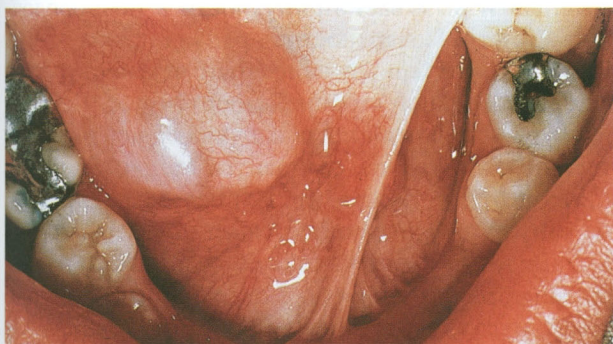


Рис. 42.3. Ранула с характерными для неё крупными размерами, растянутой слизистой оболочкой и прозрачностью.

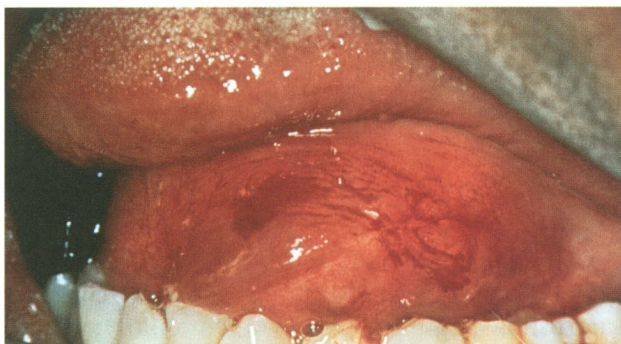

Рис. 42.4. Ранула, ограничивающая движения языка.

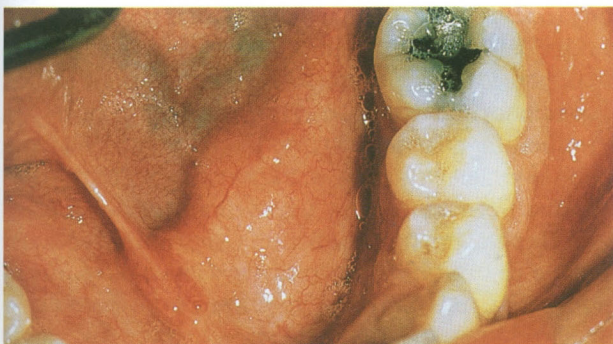

Рис. 42.5. Киста протока слюнной железы, образовавшаяся в результате обтурации протока слюнным камнем.

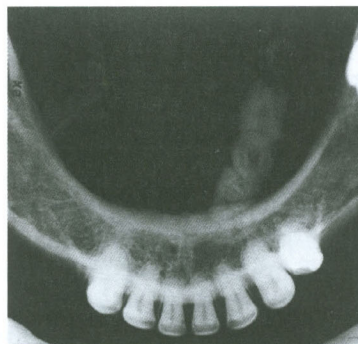


Рис. 42.6. Слюнные камни: видна концентрическая слоистость.

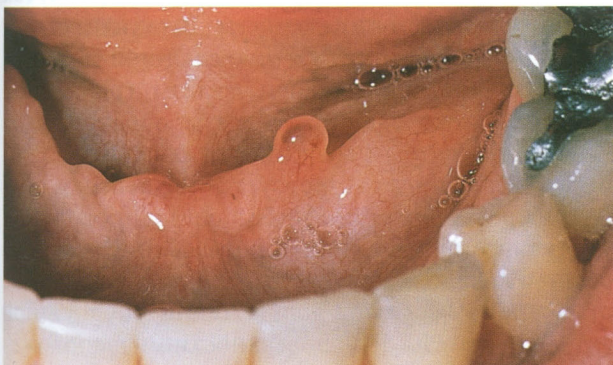


Рис. 43.7. Слизистая киста: поверхностная прозрачное образование.

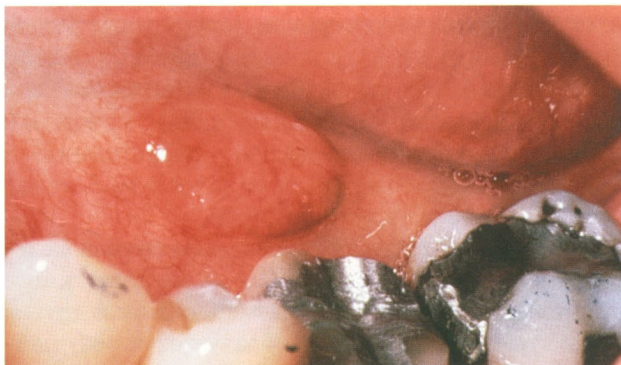

Рис. 43.8. Слизистая киста, образовавшаяся в результате эндодонтического лечения.

клетчатки, вызываемое бактериальной инфекцией. При одонтогенной флегмоне отмечают выраженный отёк и уплотнение тканей лица, при ощупывании поражённой области отмечают местное повышение температуры, болезненность. Причиной воспалительного процесса в таких случаях бывает нежизнеспособный зуб. При сниженном иммунитете возможно гнойное расплавление тканей с образованием абсцесса или распространение гнойно-воспалительного процесса. Лечение включает удаление некротизированной пульпы, дренирование и назначения антибиотиков с учётом чувствительности к ним возбудителей. Инфильтрационная анестезия поражённой области недопустима, так как это может вызвать дальнейшее распространение инфекции.

## ОТЁК ПОЛОСТИ РТА

**Дермоидная киста** (рис. 43.1 и 43.2). Дермоидная киста — врождённая киста, которую считают кистозной формой тератомы. Дермоидную кисту наблюдают на любом участке кожи, но чаще она локализуется на дне полости рта. Несмотря на то что иногда её выявляют даже у детей младшего возраста, обычно она развивается у лиц старше 35 лет.

При локализации кисты над челюстно-подъязычной мышцей она имеет вид безболезненного куполообразного образования тестоватой консистенции, расположенного по средней линии дна полости рта. Слизистая оболочка над кистой розовая, не изменена, язык несколько приподнят. Киста может затруднить приём пищи, речь. Дермоидная киста растёт медленно, но может превышать 5 см в диаметре. При локализации под челюстно-подъязычной мышцей киста проявляется припухлостью в подбородочной области. Дермоидную кисту отличают от эпидермоидной отсутствие придатков кожи, в частности волосяных фолликулов, сальных и потовых желёз, в фиброзной стенке. Полость кисты выполнена роговым веществом и кожным салом, которые и обуславливают её тестоватую консистенцию и невозможность аспирации при пункции. Лечение заключается в энуклеации кисты.

**Ранула, или слизистая киста подъязычной железы** (рис. 43.3 и 43.4). Ранула — слизистая киста дна полости рта больших размеров. Как и другие слизистые кисты, ранула образуется в результате скопления слюны в подслизистой ткани при повреждении протока слюнной железы. В боль-

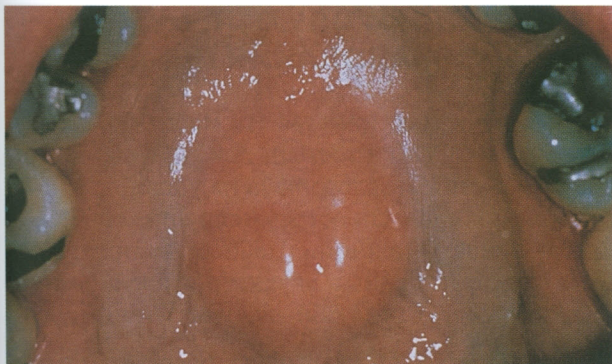шинстве случаев причиной образования ранулы бывает повреждение главного выводного протока подъязычной (бартолинов проток) или подчелюстной (вартонов проток) железы, реже — повреждение протоков добавочных слюнных желёз дна полости рта. Обычно ранулу выявляют у лиц старше 40 лет, её одинаково часто встречают у мужчин и у женщин.

Ранулы бывают двух типов: при более частом поверхностном, типе она локализуется поверхностно на дне полости рта и имеет мягкую консистенцию, при втором, или «ныряющем», типе она располагается под челюстно-подъязычной мышцей и вызывает припухлость в подбородочной области. Поверхностная ранула просвечивает и имеет характерный синеватый оттенок, располагается на одной стороне, флюктуирует. По мере роста ранулы слизистая оболочка над ней растягивается, истончается, становится напряжённой. В отличие от дермоидной кисты после надавливания на ранулу на ней не остаётся ямки. Разрыв ранулы приводит к истечению её содержимого. При больших размерах ранула может занимать все дно полости рта, приподнимая язык и ограничивая его движения. Это вызывает нарушение жевания, глотания, речь.

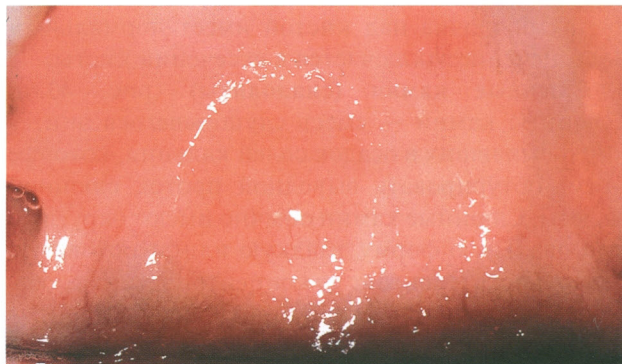
Ранулу следует дифференцировать от других опухолевидных образований дна полости рта, таких как дермоидная киста и опухоли слюнных желёз (например, мукоэпидермоидный рак подчелюстной железы). При необходимости для уточнения диагноза выполняют сиалографию и биопсию. Лечение ранулы заключается в хирургическом иссечении или марсупиализации (операция Парча), при которой кисту частично иссекают и края её стенки подшивают к краям операционной раны. Вскрытие и дренирование ранулы — неэффективный метод лечения, так как после этого в её полости вновь скапливается жидкость. Недостаточно тщательно выполненная операция приводит к рецидиву как при поверхностном, так и при ныряющем типе ранулы. В таких случаях обычно прибегают к удалению слюнной железы.

**Киста протока слюнной железы** (рис. 43.5). Киста протока слюнной железы образуется в выводном протоке мелких или больших слюнных желёз. Она характеризуется медленным ростом и представляет собой безболезненное флюктуирующее опухолевидное образование, которое обычно локализуется на губе, слизистой оболочке щёк, дне полости рта или в ткани околоушной слюнной железы. При поверхностном расположении киста обычно имеет синеватый или янтарно-жёлтый цвет, при глубоком расположении сли-

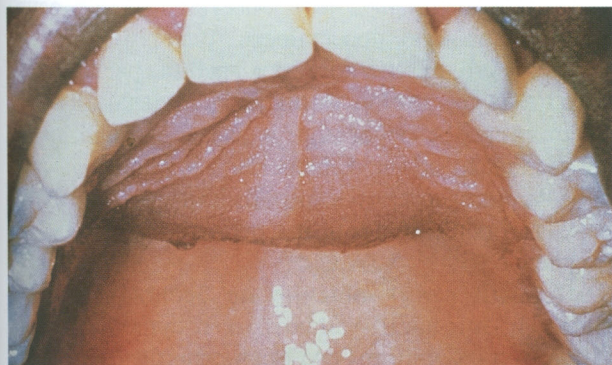




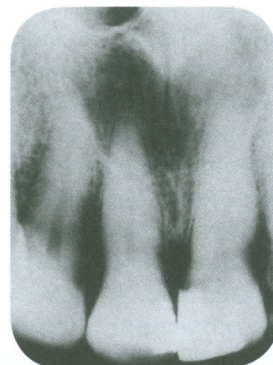
**Рис. 44.1.** Нёбный валик, имеющий вид уплощённого дольчатого образования.



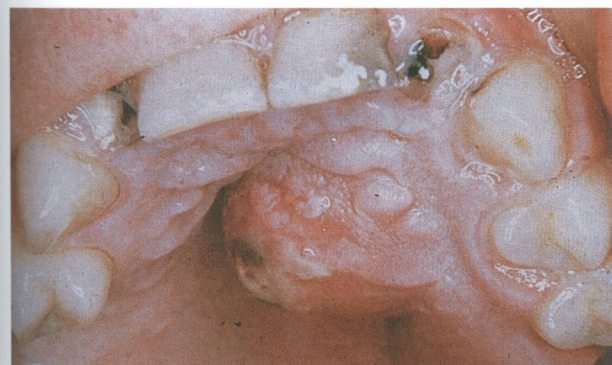
**Рис. 44.2.** Липома: узелок на нёбе, богатая поверхностная сеть кровеносных сосудов.



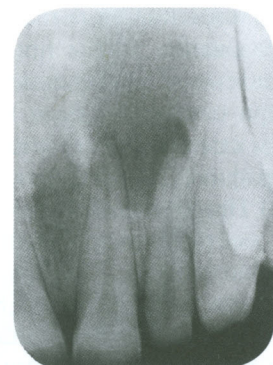**Рис. 44.3.** Киста носонёбного протока: опухолевидное образование в передней части нёба.



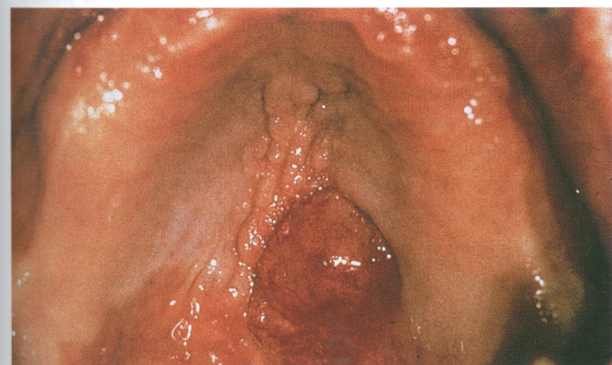
**Рис. 44.4.** Киста носонёбного протока, имеющая на рентгенограмме классическую форму сердечка.



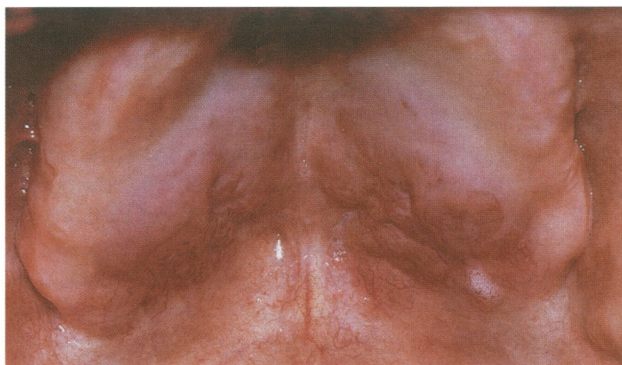**Рис. 44.5.** Периапикальный абсцесс, обусловленный нежизнеспособным латеральным резцом.



**Рис. 44.6.** Периапикальный абсцесс: крупная периапикальная зона просветления.



**Рис. 44.7.** Лимфоидная гиперплазия в заднем отделе нёба.



**Рис. 44.8.** Первичная лимфома нёба в сочетании с телеангиэктазиями.

зистая оболочка над кистой имеет нормальный цвет. Лечение заключается в иссечении кисты.

**Слюнные камни (сиалолиты)** (рис. 43.6). Слюнные камни — смесь слущившегося эпителия и выпавших в осадок солей кальция, которые могут obturировать выводной проток слюнной железы. Слюнные камни обычно имеют округлую или овальную форму, гладкую или шероховатую поверхность и состоят из концентрических слоёв, отличающихся по своей плотности. Слюнные камни обычно образуются у лиц старше 25 лет, преимущественно в поднижнечелюстной железе, чему способствует восходящее направление выводного протока, высокое содержание слизи и щелочная среда слюны. У женщин слюнные камни наблюдают в два раза чаще, чем у мужчин.

Обтурация вартонова протока слюнным камнем приводит к появлению на дне полости рта плотной болезненной припухлости. Болезненность и размеры припухлости увеличиваются во время еды; они могут распространиться вдоль протока по направлению к слюнной железе, сохраняясь в течение нескольких дней в зависимости от продолжительности обтурации. Слизистая оболочка над припухлостью обычно остаётся розовой, но в случае присоединения инфекции появляется гиперемия, из устья протока возможно выделение гноя. Другое осложнение, вызываемое слюнным камнем, — образование кисты протока слюнной железы, обусловленное повышением давления в ней. Лечение при слюнном камне хирургическое. Перед удалением камня следует выполнить прикусную рентгенографию, сиалографию (при отсутствии инфекции). При повышении температуры тела и выраженной местной воспалительной реакции назначают антибиотики.

**Слизистая киста** (рис. 43.7 и 43.8). Слизистая киста образуется вследствие скопления слюны под эпителием слизистой оболочки при повреждении протока слюнной железы, в том числе ятрогенном. Она представляет собой мягкое флюктуирующее образование на широком основании или на ножке, с синеватым оттенком или прозрачное, локализующееся на губе, дне полости рта, нижней поверхности языка, нёбе или слизистой оболочке щеки. Киста обычно не превышает 1 см в диаметре и не вызывает болезненных ощущений. Наиболее часто слизистую кисту наблюдают у детей и молодых людей. При поверхностных кистах возможно спонтанное выздоровление. При более глубоком залегании кисту иссекают хирургическим путём с микроскопическим исследованием удалённой ткани. Если киста удалена полностью, рецидивы обычно не наблюдают.

## ОПУХОЛИ И ОПУХОЛЕВИДНЫЕ ОБРАЗОВАНИЯ НЁБА

**Нёбный валик** (рис. 44.1). Нёбный валик — нарост на кости (экзостоз), локализующийся по средней линии твёрдого нёба на уровне премоляров или моляров. Он встречается примерно у 20% людей, чаще у женщин. Нёбный валик обычно имеет наследственный характер и после периода полового созревания обнаруживает тенденцию к медленному росту.

Размеры нёбных валиков колеблются в широких пределах, а форма отличается разнообразием. Валик может быть уплощённым, иметь широкое основание и гладкую поверхность. Веретенообразный валик — утолщение костного гребня, расположенного вдоль срединной линии нёба. Дольчатый валик имеет широкое основание и разделён бороздками на несколько долек. Слизистая оболочка над нёбным валиком имеет бледно-розовый цвет, истончена, легко ранима. Границы нёбных валиков чётко очерчены.

Нёбный валик обычно не беспокоит пациентов, и они часто узнают о его существовании лишь при случайном его повреждении. Удаление нёбного валика показано лишь в тех случаях, когда они затрудняют жевание, произношение, игру на музыкальном инструменте или ношение зубного протеза.

**Липома** (рис. 44.2). Липому относят к часто встречающимся доброкачественным мезенхимальным опухолям, однако локализация её в полости рта обычно нехарактерна. Липома состоит из адипоцитов и имеет вид желтоватого полусферического образования, покрытого слизистой оболочкой. Наиболее часто липома локализуется на щеке, языке, дне полости рта, переходной складке преддверия рта. Локализацию на нёбе встречают редко. Лечение липомы хирургическое (подробнее см. текст к рис. 62.3).

**Киста носонёбного протока, или киста резцового канала** (рис. 44.3 и 44.4). Киста носонёбного протока — врождённая киста, образуется из остатков плоского или дыхательного эпителия в резцовом канале. Это наиболее часто встречающаяся неodontогенная киста полости рта. Она может образоваться в любом возрасте и на любом участке резцового канала, но обычно развивается в пределах нёбной кости между медиальными резцами верхней челюсти в верхушечной части резцового канала.

Киста носонёбного протока обычно не вызывает каких-либо болезненных ощущений, и её обнаруживают случайно при очередном профи-

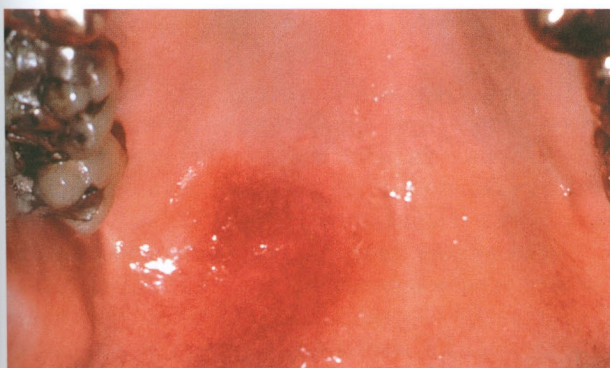

Рис. 45.1. Подострый сиаденит у молодого мужчины.

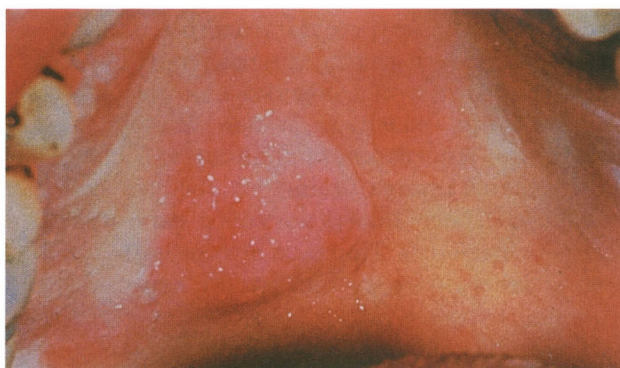

Рис. 45.2. Некротизирующая сиаломаплазия: болезненный отёк.

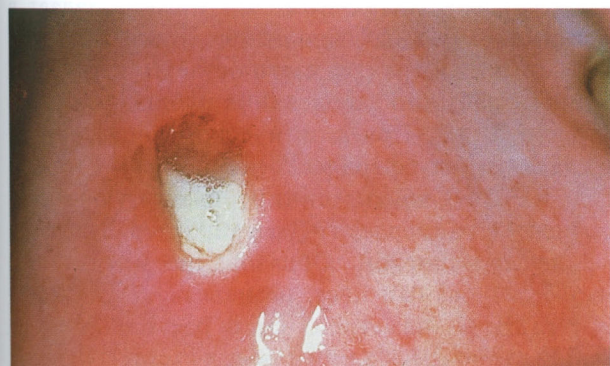

Рис. 45.3. Некротизирующая сиаломаплазия: стадия изъязвления.

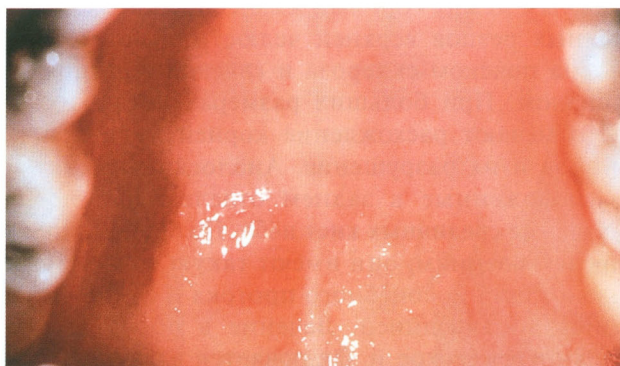

Рис. 45.4. Базально-клеточная аденома: болезненный узел.

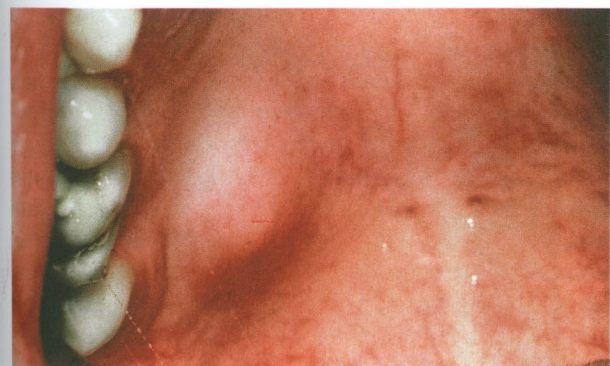

Рис. 45.5. Некротизирующая сиаломаплазия: узел имеет очень плотную консистенцию.

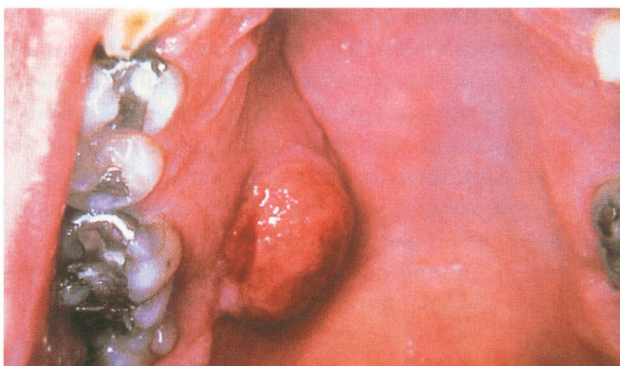


Рис. 45.6. Злокачественная смешанная опухоль: изъязвление.

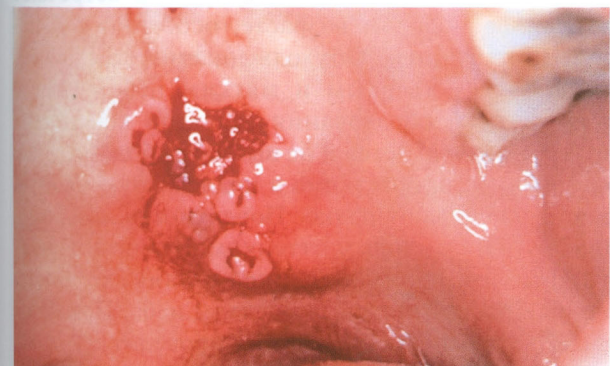


Рис. 45.7. Мукоэпидермоидный рак с образованием свищей.

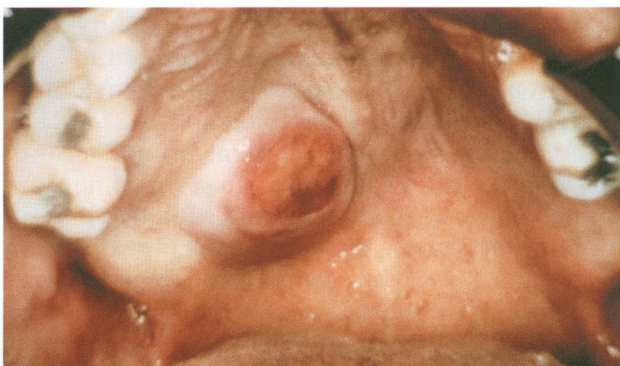

Рис. 45.8. Цистаденоидный рак: изъязвление поверхности.

лактическом осмотре стоматологом или исследовании полости рта по другому поводу. Киста носонёбного протока обычно клинически проявляется при развитии в ней бактериальной инфекции. Иногда киста полностью расположена в мягких тканях резцового сосочка и имеет вид небольшого поверхностного флюктуирующего образования. При больших размерах кисты носонёбного протока она может занимать всю переднюю треть нёба.

На рентгенограммах киста носонёбного протока проявляется просветлением в форме симметричного овала или сердечка, расположенным между корнями жизнеспособных медиальных резцов верхней челюсти. Киста окаймлена пояском склероза и связана с резцовым каналом. При больших размерах кисты иногда отмечают расхождение корней медиальных резцов и их разрушение. Аналогичные кисты, расположенные в заднем отделе нёба, носят название **срединных кист нёба**. По современным представлениям, они имеют такую же природу, что и киста носонёбного протока и отличаются лишь локализацией. Лечение в обоих случаях хирургическое и заключается в энуклеации кисты.

**Периапикальный абсцесс** (рис. 44.5 и 44.6). Периапикальный абсцесс проявляется припухлостью мягких тканей с признаками флюктуации и обусловлен бактериальной инфекцией пульпы зуба. Периапикальный абсцесс развивается вокруг верхушки корня зуба. При исследовании отмечают болезненность поражённого зуба, его подвижность; при смыкании челюстей больные ощущают увеличение высоты зуба. Периапикальный абсцесс часто сопровождается регионарным лимфаденитом, повышением температуры тела, недомоганием, тризмом. На рентгенограммах часто отмечают овальную зону просветления вокруг верхушки корня зуба.

Абсцедирование верхушки корня любого зуба верхней челюсти проявляется припухлостью нёба, его покраснением, болезненностью. При поражении боковых зубов припухлость наиболее выражена в латеральном отделе нёба и постепенно уменьшается к срединной линии, при поражении резцов она может распространиться на всю переднюю треть нёба. При пункции или вскрытии абсцесса появляется густой жёлтый или жёлто-зелёный гной. Для предупреждения распространения инфекции необходимо безотлагательное дренирование абсцесса, обработка корневых каналов или удаление зуба. При необходимости назначают антибио-

тики, а также анальгетики и жаропонижающие средства.

**Периодонтальный абсцесс.** Дифференциальная диагностика при односторонней припухлости нёба должна включать также периодонтальный абсцесс. Подробнее об этом заболевании изложено в статье «Периодонтит» (рис. 30.7 и 30.8).

**Лимфоидная гиперплазия (доброкачественная лимфоидная гиперплазия)** (рис. 44.7). Лимфоидная гиперплазия — доброкачественная реактивная пролиферация нормальной лимфоидной ткани ротоглотки (увеличение нёбных миндалин), языка, дна полости рта, мягкого нёба в ответ на антигенную стимуляцию. Антиген попадает в организм через дыхательные пути или желудочно-кишечный тракт и часто остаётся неустановленным. Обычно заболевание наблюдают у лиц старше 30 лет. При клиническом обследовании выявляют полусферическое образование мягкой или плотной консистенции, локализующееся в задней части твёрдого нёба и характеризующееся медленным ростом. Образование имеет розовый или красный цвет, не изъязвляется, может достигать в диаметре 3 см и располагается на одной стороне нёба или с обеих сторон. Изредка больные жалуются на болезненные ощущения. Несмотря на спонтанное обратное развитие лимфоидной гиперплазии, рекомендуют выполнять биопсию.

**Первичная лимфома нёба** (рис. 44.8). Первичная лимфома нёба — злокачественная пролиферация лимфоцитов или гистиоцитов. Первичные лимфомы проявляются в двух клинических формах: лимфогранулематоза и неходжкинских лимфом. Различают также нодальные и экстра-нодальные лимфомы. Неходжкинские лимфомы могут развиваться из лимфоидной ткани любой локализации, включая шейные лимфатические узлы, нижнюю челюсть, нёбо, реже — десны. Первичные лимфомы нёба наблюдают преимущественно у лиц старше 60 лет, но встречаются и в более молодом возрасте, особенно у ВИЧ-инфицированных. Опухоль локализуется на границе между твёрдым и мягким нёбом, имеет вид мягкого образования губчатой консистенции, не изъязвляется и не вызывает болезненных ощущений; прорастание в подлежащую нёбную кость наблюдают редко. Поверхность лимфомы бугристая, с лиловым оттенком. Важно диагностировать лимфому на ранней стадии, когда она не распространилась за пределы нёба. При лимфоме, ограниченной нёбом, проводят лучевую терапию, в то время как при диффузной форме назначают химиотерапию.

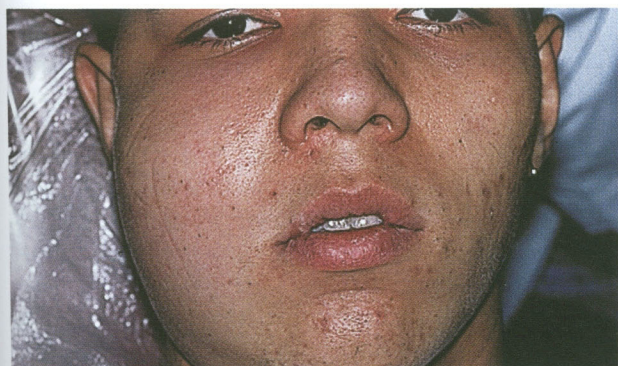


Рис. 46.1. Флегмона ложа щёчной мышцы: источник флегмоны — инфицированный моляр нижней челюсти.

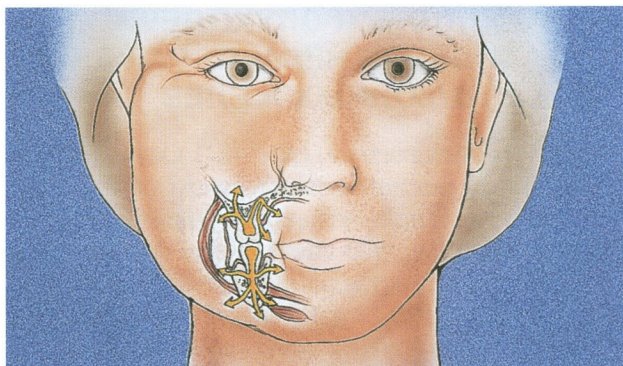


Рис. 46.2. Флегмона ложа щёчной мышцы: анатомическая схема.

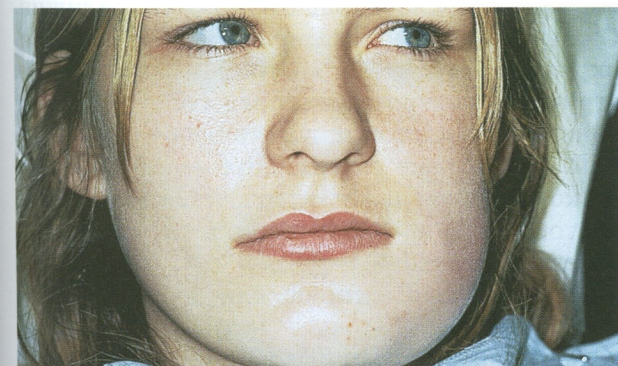


Рис. 46.3. Флегмона ложа жевательной мышцы: инфицирован 19.

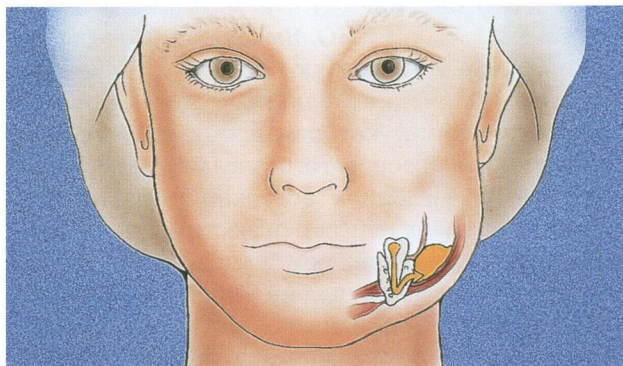


Рис. 46.4. Флегмона ложа жевательной мышцы: анатомическая схема.

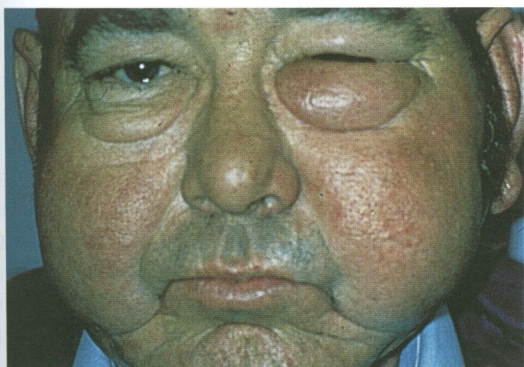

Рис. 46.5. Флегмона подглазничной области, распространившаяся на периорбитальные ткани.

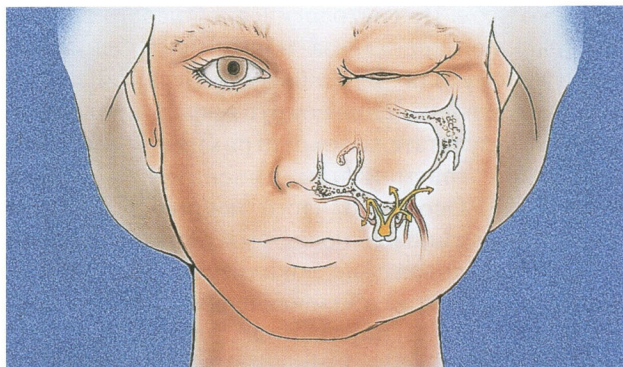


Рис. 46.6. Флегмона подглазничной области: анатомическая схема.

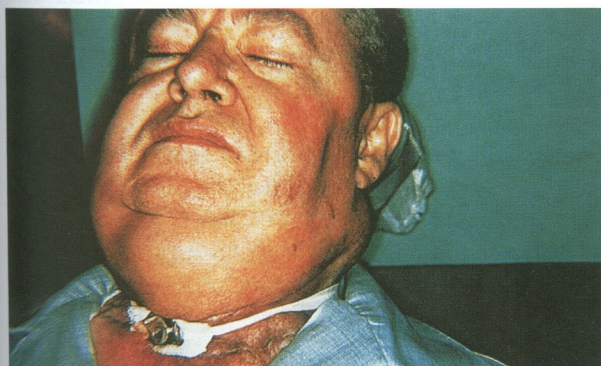

Рис. 46.7. Ангина Людвига, потребовавшая выполнения трахеостомии.

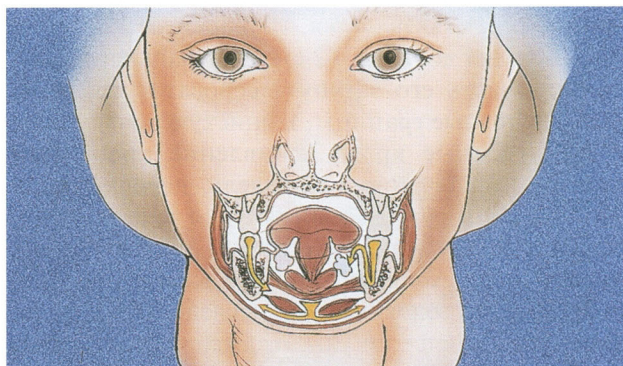


Рис. 46.8. Ангина Людвига: анатомическая схема.

## ПРИПУХЛОСТЬ И ОПУХОЛЕВИДНЫЕ ОБРАЗОВАНИЯ НЁБА: ПОРАЖЕНИЕ СЛЮННЫХ ЖЕЛЁЗ

**Подострый сиаладенит** (рис. 45.1). Сиаладенит — воспаление слюнной железы, часто обусловленное бактериальной инфекцией (**бактериальный сиаладенит**). Развитию сиаладенита способствует нарушение слюноотделения вследствие обезвоживания или других заболеваний. Заболевание обычно вызывают *Staphylococcus aureus*, *Streptococcus viridans* и *Streptococcus pneumoniae*, которые проникают по выводному протоку в слюнную железу. Возбудителями сиаладенита могут быть также вирусы Коксаки и ЕСНО. Выделяют также **подострый сиаладенит**, особую форму заболевания, поражающую мелкие слюнные железы нёба у молодых мужчин, которая проявляется в виде болезненного красноватого узелка размером до 1 см с неизъязвленной поверхностью. Причина этой формы сиаладенита неизвестна. Для уточнения диагноза рекомендуют биопсию.

**Некротизирующая сиалометаплазия** (рис. 45.2 и 45.3). Некротизирующая сиалометаплазия — доброкачественное поражение добавочных слюнных желёз, которое проявляется образованием быстрорастущего узелка на латеральной стороне твёрдого нёба. По гистологической картине поражённая слюнная железа напоминает злокачественную опухоль. В основе заболевания лежит реактивное воспаление вокруг инфарктированной ткани в результате вазоконстрикции и ишемии, вызванных травмой или инъекцией местного анестетика. Особенно часто некротизирующую сиалометаплазию наблюдают у мужчин старше 40 лет. Иногда поражение локализуется на мягком нёбе или слизистой оболочке щеки; описаны случаи двустороннего поражения.

Узелок вначале не беспокоит больного, однако по мере роста узелка появляются болезненные ощущения. В течение нескольких недель поверхность узелка изъязвляется, и болит. Диаметр узелка может достигать 2 см. Центральная изъязвленная часть его затянута сероватой плёнкой, имеет неровные границы, зернистую поверхность и закруглённые края. Заживление происходит спонтанно в течение 4–8 недель, нередко после биопсии, которую выполняют для дифференцирования с другими узелковыми поражениями, например, опухолями слюнных желёз и лимфомой. При гистологическом исследовании выявляют плоскоклеточную метаплазию эпителия протока, которую можно ошибочно принять за мукоэпидермоидный рак.

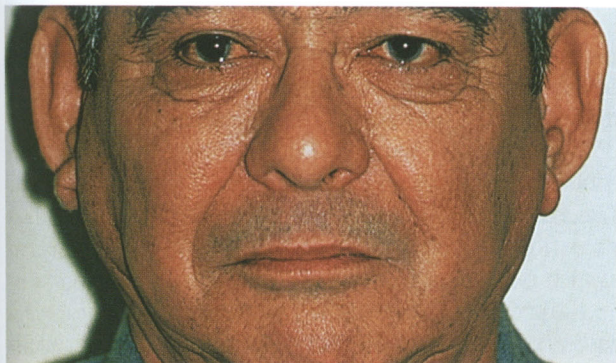
Доброкачественные опухоли добавочной слюнной железы (рис. 45.4 и 45.5). Существует, по крайней мере, 10 типов доброкачественных опухолей слюнных желёз. До 80% из них локализуется в околоушной слюнной железе, 10% — в поднижнечелюстной и от 10 до 20% — в мелких слюнных железах. В большинстве случаев они представляют собой плеоморфную аденому, опухоль Уортина, онкоцитому или базально-клеточный рак. Ниже мы рассмотрим два наиболее часто встречающихся типа.

Базально-клеточная (мономорфная) аденома — доброкачественная опухоль слюнной железы, образуется на нёбе, чаще у пожилых женщин. Она имеет вид полусферического образования, окружена капсулой, состоит из железистых структур, построенных преимущественно из одного типа клеток и, в отличие от плеоморфной аденомы, не содержащих мезенхимального компонента, и характеризуется медленным ростом. Лечение заключается в хирургическом иссечении опухоли.

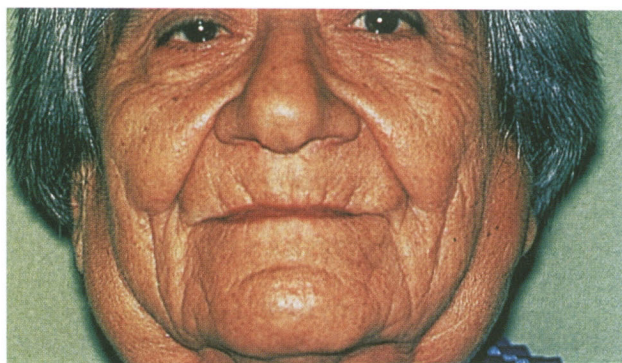
Плеоморфная аденома, или доброкачественная смешанная опухоль, — наиболее частая опухоль добавочных слюнных желёз. Она образуется как из больших, так и из мелких слюнных желёз, в последнем случае она наиболее часто локализуется на нёбе (обычно латеральнее срединной линии и дистальнее передней трети). Болеют преимущественно женщины в возрасте от 30 до 60 лет.

Клинически плеоморфная аденома проявляется в виде плотного безболезненного полусферического образования с неизъязвленной, гладкой поверхностью. Опухоль может иметь дольчатое строение, при ощупывании в ней отмечают участки размягчения. Опухоль растёт медленно и в течение нескольких лет может достичь размера 1,5 см. При гистологическом исследовании выявляют расположенные гнездно эпителиальные клетки и мезенхимальный компонент в виде миксоидных, хондроидных и мукоидных зон. Отчётливо выраженная фиброзная капсула содержит опухолевые клетки и обычно препятствует распространению опухоли. Лечение заключается в полном иссечении опухоли с гистологическим исследованием (эксцизионная биопсия), так как после обычной энуклеации нередко наблюдаются рецидивы. Причиной рецидивов, по-видимому, служит наличие опухолевых клеток в капсуле.

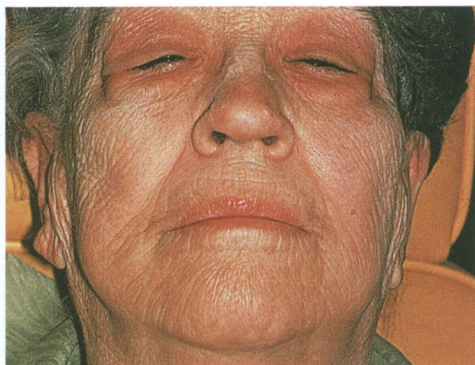
**Злокачественные опухоли добавочной слюнной железы** (рис. 45.6–45.8). Существует более 15 типов злокачественных опухолей слюнных желёз. Цистаденоидный (цилиндрома) и мукоэпидермоидный рак — две наиболее частые злокачественные



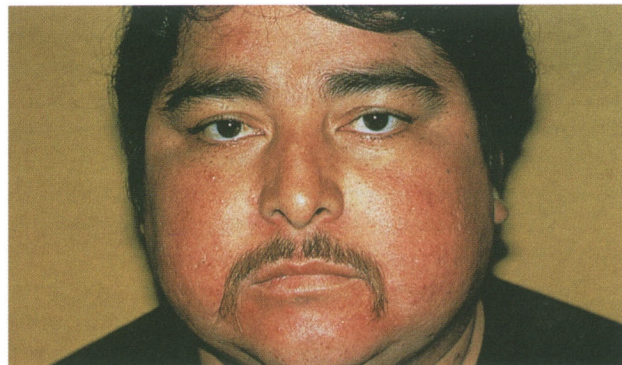
**Рис. 47.1.** Сиаладеноз: околоушные слюнные железы у больного сахарным диабетом.



**Рис. 47.2.** Опухоль Уортина: двустороннее увеличение околоушной железы.



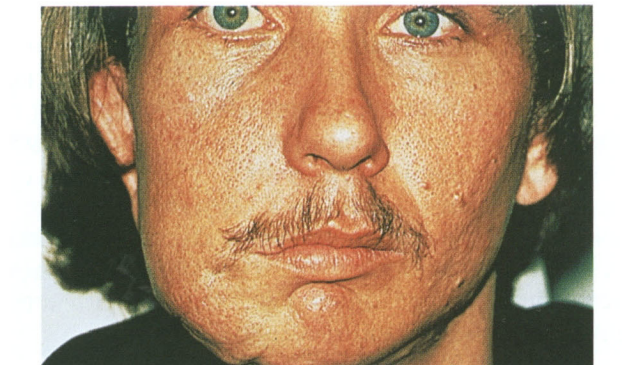**Рис. 47.3.** Синдром Шегрена: сухость глаз, увеличение околоушных слюнных желёз.



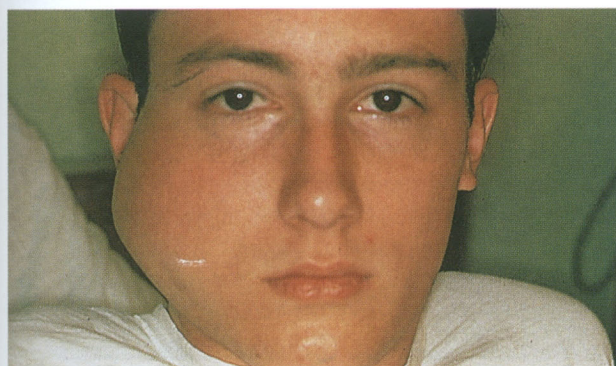**Рис. 47.4.** Синдром Кушинга: красные щеки и угревая сыпь на лице.



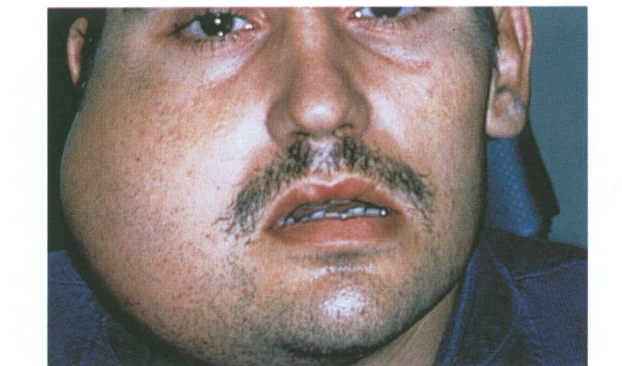**Рис. 47.5.** Гипертрофия жевательных мышц у пациента с привычкой стискивать зубы.



**Рис. 47.6.** Нейрофиброматоз: асимметрия лица, вызванная нейрофибромой.



**Рис. 47.7.** Кистозная лимфангиома (гигрома): припухлость щеки, выявленная при рождении.



**Рис. 47.8.** Саркома Юинга: быстрорастущая злокачественная опухоль.

опухоли. Мукоэпидермоидный рак наиболее часто встречаются у лиц в возрасте от 20 до 50 лет, в то время как цистаденоидный рак обычно поражает лиц старше 50 лет. Цистаденоидный рак развивается также из слизистой оболочки дыхательных путей, желудочно-кишечного тракта и половых путей, а мукоэпидермоидный рак можно наблюдать и на коже, в дыхательных путях и костях, особенно нижней челюсти.

Злокачественные опухоли добавочных слюнных желёз часто локализуются в заднем отделе нёба латеральнее срединной линии и имеют вид плотного безболезненного полусферического образования. На ранней стадии слизистая оболочка над опухолью не изменена, в дальнейшем появляются эритема, телеангиэктазии. Эти опухоли растут быстрее доброкачественных и вызывают у пациентов болезненные ощущения. На поздних стадиях опухоль становится плотной и изъязвляется. Характерным признаком мукоэпидермоидного рака служит синеватый цвет и выделение слизистого экссудата с изъязвленной поверхности.

Лечение злокачественных опухолей добавочных слюнных желёз заключается в радикальном иссечении. Прогноз зависит от степени дифференцировки опухоли при гистологическом исследовании, особенностей роста и наличия метастазов. Цистаденоидный рак метастазирует редко, но отличается инфильтрирующим ростом и склонностью к перинеуральному распространению, поэтому больные с этой опухолью нуждаются в пожизненном наблюдении. Мукоэпидермоидный рак также редко метастазирует и лучше поддаётся хирургическому лечению. К другим злокачественным опухолям добавочных слюнных желёз относят ацинозно-клеточный рак, полиморфный недифференцированный рак, «рак в плеоморфной аденоме», карциносаркому и смешанную злокачественную опухоль.

## ПРИПУХЛОСТЬ И ОТЁК В ОБЛАСТИ ЛИЦА

**Одонтогенная инфекция** (рис. 46.1–46.8). Инфекция полости рта и области лица обусловлена размножением проникших в ткани патогенных микробов в результате ослабления местного иммунитета. Развитию инфекции способствуют системные заболевания, недостаточная гигиена полости рта, травматичные зубоортодонтические вмешательства и челюстно-лицевые операции. В большинстве случаев причиной одонтогенной инфекции бывает некроз пульпы, бороздчатый и

апикальный периодонтит и перикоронит. Почти во всех случаях при одонтогенной инфекции очага поражения высевают смешанную микрофлору: в 65% случаев — анаэробные бактерии, в 35% случаев — аэробные. Наиболее часто выявляют облигатных грамотрицательных анаэробов (*Bacteroides spp.*, *Fusobacterium spp.*), анаэробных грамположительных бактерий (*Peptostreptococcus spp.*) и факультативных анаэробных грамположительных стрептококков (например, *Streptococcus milleri*). Из других возбудителей одонтогенной инфекции следует указать *Lactobacillus spp.*, *Diphtheroides spp.*, *Actinomyces spp.*, *Eikenella spp.* Обычно эти возбудители обнаруживают резистентность к одному или нескольким часто применяемым антибиотикам.

Одонтогенная инфекция характеризуется четырьмя классическими симптомами: повышением температуры (*calor*), болью (*dolor*), покраснением (*rubor*) и припухлостью (*tumor*). Обычно инфекция начинается с появления припухлости, которая постепенно нарастает. Больные жалуются на тупую боль и неприятный вкус во рту. Инфекция может отграничиться на длительное время, проявляясь минимальной симптоматикой, или прогрессировать, приводя к развитию абсцесса, парулуса, флегмоны. **Абсцесс** — полость, содержащая гной и некротические ткани, она чётко отграничена от окружающих тканей. Признаки абсцесса могут быть выражены как снаружи, так и со стороны полости рта. Дренаживание абсцесса при несвоевременно выполненном разрезе может произойти спонтанно в результате его прорыва. **Парулис** напоминает абсцесс, отличаясь от него тем, что гной дренируется через свищевой ход, открывающийся на слизистой оболочке жёлто-красной папулой. В большинстве случаев парулис представляет собой хроническую инфекцию и не беспокоит больных. **Флегмона** — ранний признак распространения одонтогенной инфекции, проявляется диффузной воспалительной реакцией и отсутствием чётких границ. Флегмона проявляется диффузной припухлостью, обычно локализующейся в области щеки или нижней челюсти, покраснением, повышением местной температуры, плотным отёком и болезненностью мягких тканей. Флегмона может отграничиться с образованием абсцесса и последующим его прорывом или распространиться на соседние анатомические области, преодолевая фасциальные преграды. В этом случае речь идёт о флегмоне фасциального ложа.

**Флегмона ложа щёчной мышцы** (рис. 46.1 и 46.2). Флегмона ложа щёчной мышцы обычно быва-



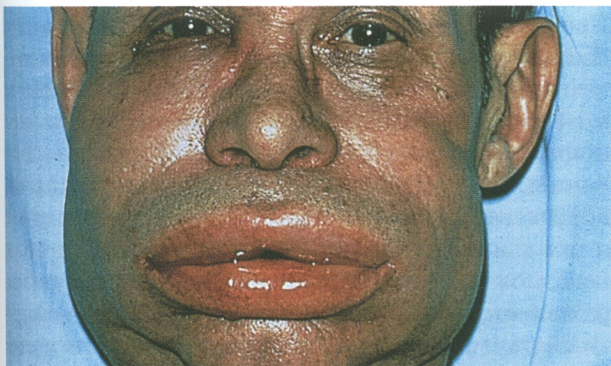


Рис. 48.1. Ангионевротический отёк, вызванный контактом с латексной резиной.

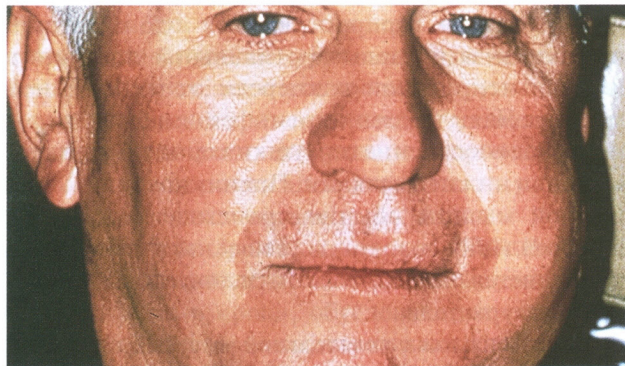

Рис. 48.2. Эмфизема: после пластики лоскутом.

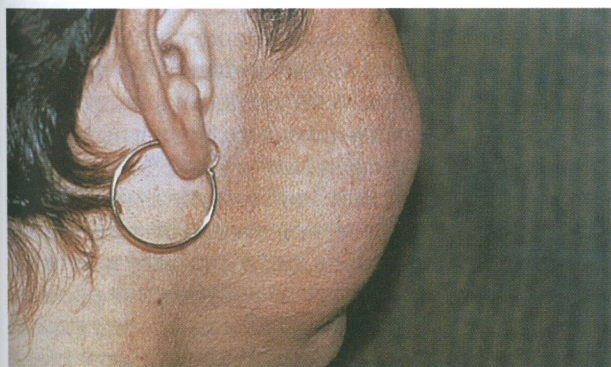

Рис. 48.3. Гематома, образовавшаяся при повреждении задней альвеолярной вены\*.

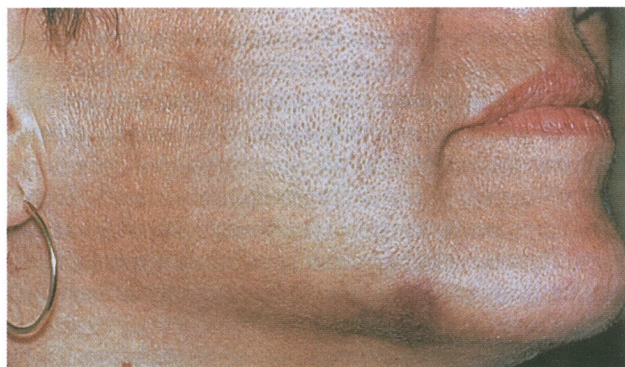

Рис. 48.4. Гематома: тот же больной спустя неделю\*.

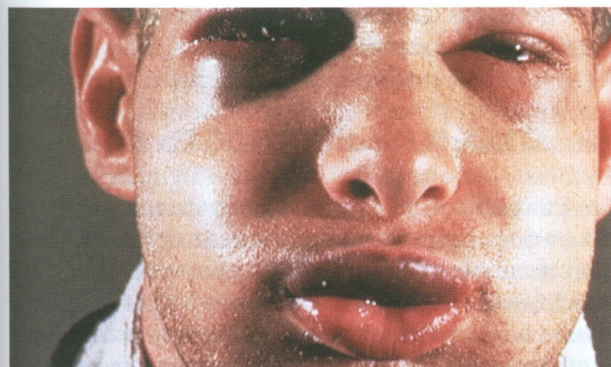

Рис. 48.5. Хирургическая травма: отёк, развившийся через 2 дня после хирургического вмешательства.




Рис. 48.6. Рассосавшаяся гематома через 2 нед\*.




Рис. 48.7. Паралич Белла: больной не может показать зубы на стороне поражения.

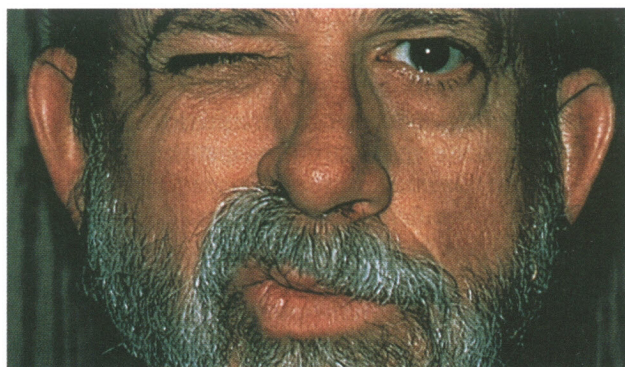


Рис. 48.8. Паралич Белла: больной не может зажмурить глаз на стороне поражения.

ет следствием распространения одонтогенной инфекции за пределы кортикальной пластинки латеральнее щёчной и кпереди от жевательной мышцы. Чаще источником инфекции бывает хроническое воспаление верхушки корня моляра верхней или нижней челюсти. Проникновение в ложе щёчной мышцы обычно происходит в области прикрепления волокон задней её части. Флегмона проявляется болью, отёком щеки, повышением температуры тела.

**Флегмона ложа жевательной мышцы** (рис. 46.3 и 46.4). Флегмона ложа жевательной мышцы обычно развивается вследствие одонтогенной инфекции, распространяющейся кзади от инфицированного моляра нижней челюсти или щёчного пространства в область между жевательной мышцей и латеральной поверхностью нижней челюсти. Отёк тканей обычно плотный, без признаков флюктуации и переходит на угол нижней челюсти. Вовлечение в процесс жевательной мышцы вызывает выраженный тризм (затруднение открывание рта). Применение компьютерной или магниторезонансной томографии значительно облегчают диагностику.

**Флегмона подглазничного пространства** (рис. 46.5 и 46.6). Флегмона подглазничного пространства охватывает область латеральнее крыльев носа и ниже глазницы и бывает вызвана распространением инфекции с поражённого зуба верхней челюсти (обычно зуба, расположенного кпереди от первого моляра). Особенно опасно распространение флегмоны на веко или глазницу, так как из-за отсутствия клапанов в глазных венах инфекция может перейти на головной мозг. **Тромбоз пещеристого синуса** — тяжёлое осложнение подглазничной флегмоны, развивается в результате распространения инфекции через угловую вену на мозг.

Лечение одонтогенной инфекции включает: 1) устранение источника инфекции, 2) обеспечение эффективного оттока, 3) назначение при необходимости антибиотиков, 4) симптоматическое лечение. Обработка корневого канала или удаление поражённого зуба, когда очаг инфекции отграничен (например, при парулесе, апикальном периодонтите), обеспечивает дренирование экссудата и часто приводит к разрешению флегмоны. При необходимости для более эффективного дренирования абсцесс вскрывают. Если гнойно-воспалительный процесс в очаге инфекции не локализован, как, например, при перикороните, выполнение разреза обычно неэффективно и не рекомендуется. Для лечения флегмоны, вызванной нежизнеспособным зубом, следует обработать корневой канал или удалить нежизнеспособный зуб.

При перикороните вначале назначают полоскание полости рта и антибиотики. Если эти меры оказываются недостаточными, зуб удаляют. Показание к назначению антибиотиков при одонтогенной инфекции служит тенденция к её распространению (развитие регионарного лимфаденита, повышение температуры тела, распространение отёка тканей за пределы источника инфекции), невозможность дренирования. Препаратом выбора является бензилпенициллин, обычно назначают внутрь в дозе 500 мг 4 раза в день в течение 7 дней.

**Ангина Людвига** (рис. 46.7 и 46.8). Ангина Людвига — тяжёлая флегмона дна полости рта охватывает поднижнечелюстное, подподбородочное и подъязычное пространства. Область поражения расположена между языком, подъязычной костью и кортикальными пластинками язычной поверхности нижней челюсти. Источником флегмоны обычно бывает инфицированный моляр или инфицированный перелом нижней челюсти. Отёчные ткани дна полости рта смещают язык вверх и могут привести к нарушению проходимости дыхательных путей. Лечение заключается в назначении больших доз антибиотиков с учётом чувствительности к ним возбудителей, выполнении разрезов с целью дренирования. Иногда при угрозе асфиксии по жизненным показаниям выполняют трахеотомию.

## ОТЁК И ПРИПУХЛОСТЬ ЛИЦА

**Сиаладеноз** (рис. 47.1). Под сиаладенозом понимают бессимптомное увеличение больших слюнных желёз невоспалительной природы. Причиной сиаладеноза бывают системные заболевания, такие как алкоголизм, нервная анорексия, булимия, сахарный диабет, приём препаратов, истощение, ВИЧ-инфекция. В основе сиаладеноза лежит отёк ацинарных клеток, который, по-видимому, обусловлен нарушением функции автономной нервной системы. В большинстве случаев заболевание проявляется медленно прогрессирующим безболезненным отёком околоушной слюнной железы, обычно двусторонним, но иногда его наблюдают на одной стороне; слюноотделение снижено. При гистологическом исследовании выявляют отёкшие, гипертрофированные ацинарные клетки или жировую инфильтрацию. Лечение основного заболевания позволяет замедлить увеличение слюнных желёз.

**Опухоль Уртина, или папиллярная лимфоматозная цистаденома** (рис. 47.2). Опухоль Уртина —

доброкачественная опухоль слюнной железы, которая обычно развивается после 60 лет и поражает почти исключительно околоушную слюнную железу. Опухоль исходит из остатков железистых элементов в лимфатических узлах слюнных желёз. Мужчины болеют несколько чаще женщин. Риск опухоли у курящих в 5 раз выше. Опухоль Уортина обычно развивается из хвостовой части околоушной слюнной железы в виде медленно растущего узла тестоватой консистенции. Примерно в 6% случаев поражает обе околоушные железы, поднижнечелюстные и мелкие слюнные железы поражаются редко. Опухоль состоит из двуслойного протокового эпителия, представленного онкоцитами, и лимфоидной стромы, образующей многочисленные сосочки и кистозные выпячивания. Лечение хирургическое с гистологическим исследованием удалённого препарата. Рецидив и злокачественную трансформацию наблюдают редко.

**Синдром Шегрена, или воспалительная экзокринопатия** (рис. 47.3). Синдром Шегрена — хроническое аутоиммунное заболевание, для которого характерна прогрессирующая лимфоцитарная инфильтрация экзокринных желёз с нарушением их функции. Заболевание клинически проявляется в возрасте 35–50 лет и связано с неспецифической активацией В-лимфоцитов, повышенной экспрессией некоторых антигенов гистосовместимости и хронической вирусной инфекцией (вирус Эпштейна–Барр, ретровирусы). Распространённость синдрома Шегрена составляет 1:2000, в 90% случаев заболевшие — женщины. Основная форма синдрома Шегрена, «**сухой синдром**», ограничивается поражением слюнных и слёзных желёз, которое проявляется сухостью глаз (ксерофтальмия) и полости рта (ксеростомия). Если проявления сухого синдрома бывают обусловлены системным заболеванием, например, ревматоидным артритом, СКВ, инфильтрацией экзокринных желёз ЖКТ или дыхательных путей, то говорят о **вторичном синдроме Шегрена**. Заболевание развивается медленно, сопровождаясь постепенным увеличением больших слюнных желёз, особенно околоушных; они уплотняются, но не вызывают болезненных ощущений. Вовлечение в процесс поджелудочной железы или желчного пузыря приводит к появлению у больных абдоминальных болей. При гистологическом исследовании мелких слюнных желёз выявляют множественные воспалительные агрегаты вблизи ацинусов. Выявление некоторых сывороточных маркеров, например, анти-Ro/SS-A и анти-La/SS-B, ревматоидного фактора облегчает диагностику вторичного синдрома

Шегрена. Для уменьшения проявлений сухости конъюнктивы и полости рта назначают искусственную слюну и слёзную жидкость. Из других средств патогенетического лечения следует указать пилокарпин, цевимелин, фториды и хлоргексидин. У больных с синдромом Шегрена повышен риск развития кариеса и лимфомы.

**Болезнь и синдром Кушинга** (рис. 47.4). В основе болезни Кушинга лежит стойкое повышение уровня кортизола в крови, обусловленное повышенной секрецией его надпочечниками. Причиной болезни Кушинга обычно бывает аденома гипофиза. Повышенный уровень кортизола приводит к задержке жидкости, развитию артериальной гипертензии и гипергликемии. К клиническим проявлениям относят ожирение туловища, избыточное отложение жира на лице (лунообразное лицо), между лопатками («бычий горб»), гиперемию щёк, угревую сыпь на лице и туловище, багровые стрии на животе. Эти симптомы обусловлены истощением коллагена, слабостью дермы, ломкостью капилляров и накоплением жидкости. Лечение заключается в удалении опухоли и коррекции уровня кортизола в крови.

**Гипертрофия жевательной мышцы** (рис. 47.5). Гипертрофия жевательной мышцы происходит в результате длительной повышенной нагрузки, например, при бруксизме, частом употреблении жевательной резинки. Мышца увеличивается в объёме, особенно в области угла рта, становится плотной, пальпация её безболезненна.

**Нейрофиброматоз, или болезнь Реклингхаузена** (рис. 47.6). Нейрофиброматоз — системное заболевание с аутосомно-доминантным типом наследования, обусловлен утратой генов-супрессоров опухолевого роста (NF1 и NF2). Характерные признаки заболевания — множественные нейрофибромы кожи, полости рта и ЖКТ, пигментные пятна на коже (пятна цвета кофе с молоком), гамартомы радужки (узелки Лиша), мелкие пятна, напоминающие веснушки, в подмышечных впадинах (симптом Кроу). Нейрофибромы появляются после периода полового созревания в виде папул, узелков или разрастаний на ножке. При локализации в нижней челюсти они могут выйти за пределы одноименного канала и кортикальной пластинки и вызвать припухлость лица. Изредка нейрофибромы подвергаются злокачественной трансформации.

**Кистозная лимфангиома (гигрома)** (рис. 47.7). Кистозная лимфангиома (гигрома) — гамартома, развивающаяся из лимфатических сосудов, не сообщающихся с лимфатической системой, что приводит к скоплению лимфы в многочислен-

ных расширенных сосудах. Большинство кистозных лимфангиом развивается в области шеи и подмышечных впадин и имеет вид припухлости или узла. Кистозная лимфангиома может вызвать обструкцию дыхательных путей. Лечение заключается в иссечении лимфангиомы.

**Саркома Юинга** (рис. 47.8). Саркома Юинга — злокачественная опухоль, исходящая из стволовых или примитивных мезенхимальных клеток и развивающаяся в результате транслокации хромосом (например, 11; 12 или 22). Опухоль имеет сходство с примитивной нейроэктодермальной опухолью. Наиболее часто болеют лица моложе 30 лет. В большинстве случаев опухоль поражает бедро и тазовые кости, менее чем в 5% случаев — челюсти, чаще нижнюю. Иногда наблюдают саркому Юинга мягких тканей без признаков вовлечения кости. К клиническим проявлениям относят припухлость, боль, парестезии, подвижность зубов, повышение температуры тела, лейкоцитоз, увеличение СОЭ. При прорастании за пределы кортикальной пластинки опухоль при пальпации имеет мягкую консистенцию. На рентгенограммах отмечают смещение зубов и остеолитический очаг просветления с нечёткими границами. Часто отмечают метастазы в лёгких, печени и лимфатических узлах. Выживаемость после комбинированного лечения, включающего хирургическое иссечение опухоли, лучевую и химиотерапию, составляет 50–75%.

## ПОРАЖЕНИЯ ЛИЦА

**Ангioneвротический отёк** (рис. 48.1). Ангioneвротический отёк — аллергическая реакция, характеризующаяся отёком тканей лица. Отёк обычно мягкий, сопровождается зудом. Факторами, провоцирующими развитие ангионевротического отёка, служат механическая травма, стресс, инфекция, контакт с аллергеном. В большинстве случаев ангионевротический отёк бывает приобретённым и обусловлен IgE-опосредованной дегрануляцией тучных клеток с высвобождением гистамина при контакте с аллергеном (например, пищевым) или под действием физических факторов. Гистамин вызывает повышение проницаемости и выход плазмы в мягкие ткани. Реже проницаемость капилляров повышается в результате инфекции или аутоиммунного заболевания и бывает обусловлена образованием комплексов антиген-антитело или увеличением количества эозинофилов в крови.

Отёк тканей обычно развивается быстро, в течение нескольких минут или часов, бывает диффузным, мягким и симметричным. Обычно отекают губы. Цвет кожи, как правило, не изменяется или приобретает красноватый оттенок. Возможен также отёк языка, дна полости рта, век, всего лица и конечностей. Приобретённый ангионевротический отёк разрешается спонтанно, имеет рецидивирующее течение и не представляет опасности для больного. Жалобы обычно сводятся к зуду и ощущению жжения. Лечение включает назначение антигистаминных препаратов, выявление аллергена и профилактику контакта с ним, устранение стресса.

Более редкая, наследственная форма ангионевротического отёка передаётся по аутосомно доминантному типу. Механизм отёка при этой форме обусловлен активацией системы комплемента в результате дефицита фермента (тип I) или функциональной его неполноценности (тип II). Лечение сводится к рекомендации избегать тяжёлого физического напряжения и профилактике андрогенами, например данокрином. Прием ингибиторов АПФ при повышенном артериальном давлении и нестероидных противовоспалительных средств также может стать причиной ангионевротического отёка. В механизме развития отёка, обусловленного ингибиторами АПФ, лежит не высвобождение гистамина, а повышение уровня брадикинина в крови. Лечение сводится к отмене этих препаратов или замене их на другие антигипертензивные средства.

**Эмфизема** (рис. 48.2). Под эмфиземой понимают наличие воздуха в тканях. В стоматологической практике эмфизема обычно бывает вызвана хирургическими вмешательствами, когда сжатый воздух через наконечник высокоскоростной бормашины нагнетается под слизисто-надкостничный лоскут, в отпрепарированную полость зуба или в зубную лунку. Воздух распределяется в подкожной клетчатке или вдоль фасции. В таких случаях мягкие ткани вблизи зоны хирургического вмешательства в течение нескольких минут припухают. При пальпации отмечают хрустящий звук. Попавший в ткани воздух может распространиться вдоль фасции на шею и далее в область грудины, вдоль предпозвоночной фасции в средостение, а также в височную область глазницу. Эмфизема опасна тем, что может стать причиной инфекции или воздушной эмболии и привести к смерти. Для профилактики инфекции в таких случаях назначают антибиотики широкого спектра действия. При появлении признаков воздушной эмболии (внезапное ухудшение

зрения, одышка, изменение частоты сердечных сокращений или потеря сознания) необходима безотлагательная госпитализация.

**Послеоперационное кровотечение** (рис. 48.3–48.6). Кровотечение возникает вследствие травмы и хирургических вмешательств в полости рта. Значительное кровотечение в мягкие ткани при отсутствии дренирования вызывает отёк лица и развитие **пурпуры** (накопление крови в подкожной клетчатке и подслизистой основе). Пурпуру классифицируют в зависимости от размеров кровоизлияний. Повреждение капилляров вызывает точечные кровоизлияния, называемые **петехиями**. Подкожные кровоизлияния размером до 1 см, не возвышающиеся над уровнем кожи, называются **экхимозами**. При более крупном подкожном кровоизлиянии (более 1 см), которое вызывает напряжение мягких тканей, говорят о **гематоме**.

При зубоврачебных вмешательствах причиной гематомы бывает случайное попадание иглы в заднюю верхнюю альвеолярную вену. В течение нескольких секунд или минут после повреждения появляется припухлость задней части щеки над ветвью нижней челюсти и впереди от неё, которая постепенно увеличивается, не сопровождаясь изменением цвета кожи. Гематома имеет мягкоэластичную консистенцию, вызывает болезненность тканей вокруг, парестезии и тризм. В первые 24 ч на область гематомы накладывают давящую повязку и пузырь со льдом. В дальнейшем для ускорения рассасывания назначают тепловые процедуры. В зависимости от размера

гематомы процесс рассасывания её может длиться до 1 недели и более и может сопровождаться изменением цвета кожи от красноватого до жёлтого. Если повреждение сосуда произошло нестерильным инструментом, следует назначить антибиотики.

**Паралич Белла** (рис. 48.7 и 48.8). Паралич Белла — одностороннее поражение лицевого нерва (VII пара). Заболевание характеризуется параличом мимических мышц на стороне поражения и обычно бывает вызвано травмой лицевого нерва при хирургическом вмешательстве или удалении зуба, а также инфекцией или переохлаждением. В некоторых случаях причиной паралича лицевого нерва бывает воспалительный процесс, вызванный реактивацией ВПГ в узле колена. Заболевание наблюдают в любом возрасте, но обычно у лиц средних лет, несколько чаще у женщин. Клиническая картина развивается быстро. Больной не может наморщить лоб, зажмурить глаз, показать зубы на стороне поражения. Часто отмечают слезотечение, потерю вкуса, усиленное слюноотделение. Паралич может быть преходящим или стойким. В 70% случаев идиопатического паралича Белла нормальная функция восстанавливается в течение 6 недель. Если в течение одного года положительная динамика отсутствует, то паралич обычно не проходит. Лечение симптоматическое и направлено на профилактику изъязвлений роговицы. Некоторым больным помогают хирургическая декомпрессия лицевого нерва и глюкокортикоидная терапия.