

Глава 19

РАК ГУБЫ

- 19.1 Клиническая анатомия губы
- 19.2 Заболеваемость рака губы
- 19.3 Способствующие факторы
- 19.4 Предраковые заболевания губы
- 19.5 Группа повышенного риска по раку губы и врачебная тактика
- 19.6 Патологическая анатомия
- 19.7 Классификация рака губы по стадиям
- 19.8 Клиника рака губы
- 19.9 Диагностика рака губы
- 19.10 Дифференциальная диагностика
- 19.11 Лечение рака губы
- 19.12 Прогноз
- 19.13 Трудоспособность и диспансеризация
- 19.14 Использованная литература – 11 источников
- 19.15 Иллюстрационный материал – 8 рисунков

19.1 Клиническая анатомия губы

Рак губы является разновидностью рака кожи и выделение его в отдельную нозологическую форму оправдывается, с одной стороны, анатомо-физиологическими особенностями органа, с другой – биологическими особенностями опухоли, отличающейся значительно большей злокачественностью, чем рак кожи.

Губа представляет собой мышечную складку, покрытую снаружи кожей, изнутри – слизистой оболочкой. На губах кожный покров лица переходит в слизистую оболочку полости рта. Переход этот совершается без резкой границы по протяжению красной каймы. Красная кайма покрыта многослойным плоским эпителием с тонким роговым слоем, через который просвечивает множество кровеносных капилляров, придающих этой зоне красный цвет. Подкожная клетчатка и потовые железы в красной кайме отсутствуют, а сальные железы в основном сосредоточены в углах рта и на верхней губе, а на нижней их очень мало. Поэтому естественная смазка слизистой потом и жиром, играющие большую защитную роль, в истонченном эпителиальном покрове красной каймы недостаточна. Это в большей степени выражено на нижней губе, чем в области верхней. В то же время нижняя губа в функциональном отношении более активна и подвижна.

Именно этими анатомо-физиологическими особенностями можно объяснить значительно большую частоту поражения воспалительными, предраковыми заболеваниями и раком нижней губы по сравнению с верхней.

Кровоснабжение нижней губы осуществляется главным образом губными артериями, отходящими от лицевых. Вены образуют широкую сеть, через которую кровь оттекает в лицевую вену.

Лимфатическая система губы и органов полости рта отличается богатством сетей той и другой половины органа, широко анастомозирующих между собой, в связи с этим отток лимфы происходит не только в лимфатические узлы одноименной, но и противоположной стороны. Лимфоотток осуществляется в подбородочные, подчелюстные, зачелюстные и глубокие шейные лимфатические узлы шеи по ходу магистральных сосудов на высоте деления сонной артерии и далее – лимфатические узлы надключичных зон.

Иннервация губ осуществляется скуловыми ветвями тройничного нерва.

19.2 Заболеваемость раком губы

Среди опухолей головы и шеи удельный вес рака губы составляет 20-26%. В большинстве стран дальнего зарубежья рак губы встречается в среднем 3,0-4,0 на 100000 населения. В СНГ в структуре заболеваемости в 1990 году занимал восьмое место. На его долю приходилось 2,4% от общего числа заболевших злокачественными новообразованиями. Заболеваемость раком губы в 1995 году в России составила $8,7\text{‰}$, в среднеазиатских республиках $4,2\text{‰}$ - $4,8\text{‰}$.

На протяжении последних 35 лет в Республике Казахстан ежегодно число больных с впервые в жизни установленным диагнозом рак губы на 100000 населения непрерывно снижается. Так с $5,1\text{‰}$ в 1970 году снизилась до $1,5\text{‰}$ в 2005 году.

Высокий уровень заболеваемости отмечается в Восточно-Казахстанской ($2,8\text{‰}$), Акмолинской ($2,7\text{‰}$), Павлодарской ($2,6\text{‰}$), Карагандинской ($2,3\text{‰}$), а низ

кий – в Кызылординской ($0,3\%_{0000}$), Мангистауской ($0,5\%_{0000}$), Атырауской ($0,6\%_{0000}$) областях.

Благодаря своему расположению и доступности для осмотра, рак губы распознается в ранних стадиях. По статическим данным 2005 года в РК, среди первично выявленных 232 больных раком губы, удельный вес в I–II стадиях составил 88,6%, в IV стадии – 1,3%.

Раком губы чаще всего страдают сельские жители, чем городские. Среди заболевших значительно преобладают мужчины, соотношение с женщинами 5:1. У людей моложе 40-летнего возраста рак губы встречается крайне редко ($0,2\%_{0000}$). Заболеваемость повышается пропорционально возрасту. Так, у людей в возрасте 50-60 лет она равняется $22,4\%_{0000}$, а старше 70 лет – $48,8\%_{0000}$ (Арзыкулов Ж.А. соавт., 2006).

19.3 Способствующие факторы

Возникновению рака губы предшествуют глубокие, нередко хорошо выраженные изменения, которые протекают в виде самостоятельных заболеваний или патологических состояний, получивших название предраковых или предопухолевых, и обуславливаемых рядом факторов экзогенной и эндогенной природы. Последние могут быть объединены в следующие две группы:

I – группа фактор внешней среды;

II – группа хронические воспалительные процессы специфической и неспецифической природы с явлениями патологической регенерации.

Рассмотрим каждую из групп подробнее.

I группа – факторы внешней среды, к которым относятся механические, химические, термические и актинитического характера, длительное время воздействующие на покровные ткани губ.

Говоря о роли механического фактора, необходимо отметить, что в анамнезе больных раком губы довольно часто фигурирует указание на наличие многократной механической травмы губы кариозными или острыми краями корня зубов, зубными камнями, неправильно сделанными протезами или коронками, а также вредных привычек “прикусывание” губы.

В этиологии патологических изменений красной каймы губ важную роль играют неблагоприятные метеорологические условия, так как среди больных раком губы чаще всего лица, подвергавшиеся в течение длительного периода своей жизни резким атмосферным влияниям внешней среды – воздействию солнечного света, резких колебаний температуры воздуха, холодных и горячих знойных ветров. Это в основном земледельцы, пастухи, рыбаки, лесники, дорожные строители и т.д. у которых чаще возникают метериологический хейлит, трещины губ.

Важнейшую роль в возникновении рака губы играет курение табака, которое совмещает в себе влияние трех факторов: механического – давление трубкай или трение мундштука, химического – воздействие канцерогенных продуктов сгорания табака (3-4 бенз(а)пирен, фенол, антрацен, креозот, трехвалентный мышьяк, ртуть, висмут, радиоактивный полоний-210, жидкие смолы и т.д.), термического – микроожоги догорающей самокрутки, сигарет и при этом обжигают губы, если их докуривают полностью. Известно, что температура в зоне сгорания сигареты или табака достигает $650-850^{\circ}$.

Раздражают слизистую оболочку губ постоянный прием острой, горячей, пряной пищи, алкоголь, закладывание между губой и слизистой десны “наса”. Определенная роль придается алиментарным факторам в виде нарушения ритма и полноценности питания, особенно недостаток витамина А, вызывающего нарушение процессов кератинизации.

К II группе факторов относятся хронические, специфические и неспецифические воспалительные процессы, среди которых следует отметить заболевание сифилисом, который в поздних стадиях своего развития ведет к появлению разного рода дистрофических процессов на слизистой оболочке полости рта и губ в виде резко очерченных, безболезненных белых пятен – лейкоплакий.

Все перечисленные выше факторы патогенетически обуславливают появление разного рода дистрофических состояний и в первую очередь развитие различных дискератозов (нарушений ороговения), лейкоплакии и хейлит Манганотти.

19.4 Предраковые заболевания губы

К облигатным предраковым заболеваниям красной каймы губ относятся бородавчатый (узелковый) предрак, ограниченный предраковый гиперкератоз и абразивный (преканцероматозный) хейлит Манганотти, кератоакантома, папиллома.

К факультативному предраку относятся эрозивные и веррукозные формы лейкоплакии, эрозивно-язвенные и гиперкератотические формы красной волчанки и красного плоского лишая, постлучевой, метеорологический (актинитический) хейлит.

Кратко излагаются клинические проявления предраковых заболеваний, при длительном существовании которые могут перейти в рак.

1. Бородавчатый (узелковый) предрак красной каймы, который чаще развивается на нижней губе у лиц среднего и пожилого возраста, преимущественно у мужчин. Как правило, локализуется сбоку от центра губы и захватывает только красную кайму, не переходя на кожу и слизистую оболочку. Злокачественное перерождение наблюдается более чем в половине случаев, иногда в течение 2-4 месяцев после появления.

Клинически проявляется в виде ограниченного узла, выступающего над уровнем красной каймы; полушаровидной формы, поверхность покрыта плотно сидящими роговыми чешуйками. Отличается от окружающей ткани более темной окраской. До появления узелкового образования наблюдается сухость красной каймы, эпителиальный покров ее грубеет, утолщается, легко трескается, шелушится, цвет становится матовым и тусклым. В последующем на фоне этих изменений появляется безболезненный узел с бугристой поверхностью, напоминающий вид бородавки. Иногда узелковый предрак сочетается с воспалением красной каймы. В таких случаях наблюдаются инфильтрация тканей, гиперемия и болезненность. Диагностика основывается на данных клинической картины и цитологического исследования соскоба с образования, при котором отсутствуют атипичные эпителиальные клетки. Лечение хирургическое, которое заключается в иссечении очага поражения в пределах здоровых тканей с последующим гистологическим исследованием материала.

2. Ограниченный гиперкератоз проявляется в виде продуктивной и деструктивной форм. Первая форма характеризуется избыточным ороговением, когда в одних случаях формируются участки лейкоплакии с плоскими выступами на красной кайме, в других – участки гиперкератоза с шиповидными роговыми выступами. Из

них иногда развивается шероховатый выступ, напоминающий кожный рог. Деструктивную форму называют лейкоплакией, которая характеризуется появлением на красной кайме ограниченных поверхностных эрозий, трещин и язв. Микроскопически отмечается истончение эпителиального покрова вплоть до полного отсутствия его, а параллельно по краям же очага происходит пролиферация эпителия с погружением в подлежащую ткань вновь образованные эпителиальные выросты (акантоз). Очаг поражения не возвышается над уровнем эпителия. В отличие от узелкового предрака, рост его значительно медленнее, очаг поражения чаще не превышает 1 см, озлокачествление наступает почти у 1/3 больных. В отличие от узелкового предрака лечение хирургическое, как при бородавчатом предраке.

3. Абразивный хейлит Манганотти поражает преимущественно красную кайму нижней губы. Течение заболевания медленное, годами. Отмечается периодически спонтанное заживление и рецидивы заболевания. В половине случаев перерождается в рак.

Клиническая картина довольно характерна: на красной кайме губы появляются одиночные или множественные очаги – некроточащие эрозии неправильной формы с гладкой поверхностью красного цвета. Со временем на поверхности эрозии появляются корки, снятие которых приводит к кровотечению.

Эрозии могут самопроизвольно эпителизироваться и тогда поверхность приобретает серовато-розовый цвет. Через 1-3 недели вновь образуется эрозия иногда на другом участке красной каймы. Она обычно безболезненна, основание ее не уплотнено. Постепенно увеличиваясь в размере эрозия может распространиться на большую часть красной каймы.

Диагностика основана на характерной клинической картине и данных цитологического исследования отпечатка, мазка или соскоба – отсутствия атипических эпителиальных клеток. Лечение начинают с консервативных методов. Местно применяют аппликации масляного раствора витаминов А, Д, облепихового масла. Внутрь назначают комплекс витаминов: рибофлавина, тиамина, никотиновой кислоты, пиридоксина. Проведенное лечение нередко приводит к заживлению эрозии. При частых рецидивах показано хирургическое иссечение в пределах здоровых тканей или криодеструкция очага поражения.

4. Папилломы – опухоль, состоящая из разросшихся сосочков соединительной ткани, который как перчатка покрывают гиперпластический эпителий с явлениями гипер- и паракератоза. Обычно это одиночная опухоль, имеет тонкую ножку, реже – широкое основание, белесоватую ворсинчатую поверхность, напоминая цветную капусту. Папилломы бывают мягкие и твердые, имеют цвет слизистой оболочки, но при ороговении приобретают белесоватый оттенок. Уплотнение папилломы, быстрый рост изъязвления, появление болезненности, усиление процессов ороговения являются признаками озлокачествления. Лечение заключается в иссечении в пределах здоровых тканей.

5. Кератоакантома – опухоль округлой формы, плотноэластической консистенции, выступающая над поверхностью губы в виде полушара с кратерообразным западением в центре, которое заполнено роговыми массами. По снятии роговых масс образуется язва с сухим ворсинчатым дном. Язва никогда не кровоточит и не имеет отделяемого, имеет блюдцеобразную форму, безболезненная. Однако, уплотнение, исчезновение ороговения, изъязвление поверхности, выворот валикообразного края язвы, инфильтрация подлежащих тканей являются признаками озлокачествления кератоакантом. Лечение хирургическое или криодеструкция пораженного участка губы.

19.5 Группа повышенного риска по раку губы и врачебная тактика

К группе повышенного риска относятся все больные, страдающие факультативными и облигатными формами предраковых заболеваний, особенно последними.

Знание принципов онкологической настороженности и достаточная квалификация стоматолога или хирурга позволяет рано распознать патологический процесс, дифференцированно подойти к каждому больному и правильно организовать его лечение.

Больные с предраковыми заболеваниями выявляются хирургами, стоматологами поликлиники, к которым впервые обращаются сами больные, а также во время проведения профилактических осмотров и анкетно-опросным методом (скрининг). По установлении диагноза их берут на диспансерный учет по 1 – «б» клинической группе и в общей лечебной сети проводятся им лечебно-оздоровительные мероприятия. Больные с факультативным предраком или фоновым заболеванием наблюдаются у терапевта-стоматолога, который проводит консервативное лечение с обязательным установлением и устранением причины, вызвавшей их. При сохранении процесса в течение 7-10 дней, а также в случае облигатной формы предрака показано лечение у челюстно-лицевого хирурга, который оздоравливает этих больных путем применения либо хирургического, либо криогенного лечения.

Профилактика рака губы заключается в устранении неблагоприятных внешних факторов. Важную роль играют отказ от курения, тщательная санация полости рта, отказ от вредных привычек, связанных с губой.

Работникам профессий, связанных с длительным пребыванием на открытом воздухе, необходимо избегать длительной инсоляции, защищать лицо шляпами с широкими полями, зонтами, смазывать губы индифферентными мазями или губной помадой. При повышенной чувствительности кожи и слизистых губ к солнечным лучам и обветриванию следует рекомендовать работу в закрытом помещении. Особенное значение имеет своевременное излечение предраковых заболеваний губы.

19.6 Патологическая анатомия

Локализация рака в верхней и нижней губе неодинакова. По большинству статистик на долю рака нижней губы приходится почти 90% всех случаев, в то время как на верхнюю – только 10%. Это объясняется различными анатомо-физиологическими, тканевыми и функциональными особенностями верхней и нижней губ, благодаря которым воздействия внешней среды, играющую важную роль в этиологии рака этой локализации, падают почти исключительно на нижнюю губу. Опухоль чаще возникает в наружной зоне красной каймы по обе стороны от средней линий, но очень редко – в углу рта. Кожа и слизистая оболочка губы поражаются опухолевым процессом вторично. Обычно из многослойного плоского эпителия красной каймы губы возникает рак, который имеет строение плоскоклеточного рака, из них у подавляющего большинства больных (80%) последний бывает ороговевающим, у остальных неороговевающий. Плоскоклеточный ороговевающий рак растет сравнительно медленно, распространяясь по поверхности и медленно инфильтрируя подлежащие ткани. Метастазы чаще всего развиваются поздно. Плоскоклеточный неороговевающий рак характеризуется быстрым изъяснением, инфильтративным ростом и ранним развитием метастазов в регионарных лимфатических узлах.

Рак губы местно распространяется на окружающую кожу и слизистую оболочку полости рта, в далеко зашедших случаях переходит на слизистую щеки и челюсти, разрушая их и вызывая образования обширных язв.

Особенностью метастазирования рака губы является то, что отдаленные гематогенные метастазы развиваются исключительно редко. Метастазирует рак губы преимущественно по лимфатической системе. В первую очередь метастазами поражаются лимфатические узлы подбородочный и подчелюстной областей, реже глубокие шейные, расположенные по ходу яремной вены. Примерно в 15-20% случаев метастазы в подчелюстные лимфатические узлы бывают двусторонними.

19.7 Классификация рака губы по стадиям

I – стадия – ограниченная опухоль или язва диаметром до 1 см в наибольшем измерении в толще слизистой оболочки и подслизистого слоя красной каймы губы. Метастазов нет ($T_1 N_0 M_0$).

II – «а» стадия – Опухоль или язва, также отграниченная слизистой оболочкой и подслизистым слоем размером до 2 см в наибольшем измерении, инфильтрирующая подлежащие ткани на глубину до 1 см. Метастазов нет ($T_2 N_0 M_0$).

II – «б» стадия – Опухоль или язва той же величины или меньших размеров, но при наличии 1-2 подвижных метастазов в регионарных лимфатических узлах ($T_1 N_1 M_0$, $T_2 N_1 M_0$).

III – «а» стадия – Опухоль или язва до 3 см в наибольшем измерении, занимающая большую часть губы с прорастанием ее толщи или с распространением на угол рта, щеку или мягкие ткани подбородка, метастазов нет ($T_3 N_0 M_0$).

III – «б» стадия – Опухоль или язва той же величины или меньше, но с наличием в подбородочной или подчелюстной областях ограниченно подвижных метастазов ($T_{2-3} N_2 M_0$).

IV – «а» стадия – Распадающаяся опухоль, занимающая большую часть губы с прорастанием всей толщи ее, с распространением не только на угол рта и подбородок, но и на костный скелет челюсти, язык, кожу шеи. Метастазов нет ($T_4 N_0 M_0$).

IV – «б» стадия – Опухоль той же величины и местной распространенности, имеющие неподвижные метастазы в лимфоузлах или меньшей степени распространенности с наличием метастазов как в регионарных лимфоузлах, так и в отдаленных органах ($T_4 N_3 M_0$ или $T_{2-4} N_{1-3} M_1$).

19.8 Клиника рака губы

Клиническая картина рака губы разнообразна. Рак возникает из целого ряда предшествующих ему длительно существующих предраковых заболеваний и поэтому начало ракового поражения часто остается незамеченным. Лишь изредка рак развивается на здоровой коже. Ранние формы рака губы протекают почти бессимптомно. Чаще всего заболевание начинается с появления на измененный предраковым процессом красной кайме губы шероховатое уплотнение, имеющего нередко вид расстρεкавшейся бородавки, которое постепенно увеличивается. Если поверхностные роговые массы удалить, что часто делают сами больные, то обнажается розовая, кровоточащая ткань опухоли. Вскоре этот дефект опять покрывается маленькой кор-

кой, края опухоли уплотняются и распадаясь, превращаются в язву с плотным дном и валикообразными краями. Эти изменения можно определить ощупыванием сначала здоровой части губы, затем – измененный.

Рак губы подразделяется на несколько клинических форм. Папиллярная форма чаще развивается из папилломы: папиллома округляется, на ее поверхности появляется изъязвление и основание становится инфильтрированным, плотным и безболезненным. Постепенно папиллома размягчается, инфильтрация под ней увеличивается, затем изъязвляется, образуя язвенную поверхность. Бородавчатая (фунгозная) форма развивается на почве диффузного продуктивного дискератоза, при этом опухолевой рост начинается в виде множественных мелких папиллярных выростов, постепенно сливающихся друг с другом, по виду напоминая цветную капусту. Эти две формы (папиллярные, бородавчатые) рака губы относятся к группе экзофитных опухолей.

К эндофитному раку следует отнести язвенную и язвенно-инфильтративную формы. Язвенная форма часто развивается на фоне эритроплакии. Язва углубляется, принимает неправильную форму, дно неровное. Края язвы приподняты над уровнем губы, вывернут и инфильтрированы. При ощупывании язва безболезненная, ее края и основание плотные, границы инфильтрации теряются в окружающих тканях. При присоединении воспалительных явлений возникает болезненность. Если опухолевая инфильтрация выражена сильнее процессов деструкции, устанавливают язвенно-инфильтративную форму рака губы. При ней область опухолевой инфильтрации значительно больше размеров язвы, имеющей неправильную форму и подрытые края. Зона инфильтрации приобретает деревянистую консистенцию.

Рак губы в поздних стадиях при экзофитных и эндофитных формах имеет много общих черт. При раке, оставленном без лечения, дно язвы достигает мышечного слоя, язва распространяется на кожу и слизистую оболочку полости рта, кожа мацерируется, присоединяется воспалительный процесс, усиливается распад тканей. Затем процесс распространяется на челюсти, кожу. Нарушается питание и развивается истощение, больные не могут находиться в обществе.

Как было указано выше, метастазирование при раке губы происходит в подчелюстные и подбородочные лимфатические узлы. При раке средней губы метастатические лимфоузлы могут пальпироваться в подчелюстных областях с обеих сторон. Сопутствующий воспалительный процесс при раке губы, часто вследствие бактериальной инфекции, вызывает увеличение лимфатических узлов. Это необходимо учитывать при дифференциальной диагностике и выбора метода лечения.

19.9 Диагностика рака губы

Клинический минимум обследования на рак губы состоит из опроса, объективного обследования, клинического анализа крови, рентгенологического исследования легких, взятия соскоба или отпечатков, биопсии из патологически измененного участка губы.

Опрос. Больной раком губы предъявляет жалобы на наличие опухоли или язвы на губе. В процессе опроса выясняют, при каких обстоятельствах возникли изменения на губе, просят больного описать первоначальную картину и уточняют, как и в какие сроки изменился внешний вид образования. На основании ответов оценивают динамику заболевания.

Описанные выше основные признаки рака губы позволяют в большинстве случаев правильно поставить диагноз. В основном распознавание рака представляет определенные трудности лишь в начальных стадиях развития, при возникновении его на фоне длительно существующего предракового процесса, локализованного дискератоза, его продуктивной и деструктивной формы. Однако эти образования позволительно расценивать как локализованный дискератоз лишь до тех пор, пока они остаются строго ограниченными, мягкими в своем основании. С того момента, когда они начинают заметно увеличиваться, меняют свой внешний вид, уплотняются, теряют четкость границ или когда на нем появляется глубокая трещина или язвочка с плотно приподнимающимися в виде венчика краями, всегда следует думать о совершившейся малигнизации, о развивающемся раке.

Основанием для предположения о наличии рака служит указание на то, что плотное образование или изъязвленный участок, возникшие на здоровой или воспаленной губе, постепенно увеличиваются в размерах, основание уплотняется, используемые лекарственные средства мазевого характера не дают желаемого эффекта.

Следующим этапом является выяснение факторов, способствующих заболеванию. Необходимо выяснить, не связана ли работа больного с длительным пребыванием на солнце и обветриванием, имеется ли контакт с профессиональными вредностями, курит ли больной, способ курения.

Объективное обследование. При осмотре обращают внимание на конфигурацию губы, ее внешний вид, характер поверхности и краев пораженного участка. Пальпируя опухоль, оценивают консистенцию, размеры, протяженность язвы и инфильтрата, болезненность и связь с окружающими тканями. Если пораженный участок покрыт корками, их следует осторожно снять, обращая внимание на дно изъязвления, его глубину и характер краев.

Осматривают полость рта для выявления кариозных зубов с острыми краями, металлических коронок и протезов, воспалительных процессов десен. Пальпируют подчелюстные, подбородочные и шейные лимфоузлы, обращая внимание на их консистенцию, подвижность и размеры.

Методы исследования. Клинические и биохимические лабораторные исследования крови для диагностики рака губы значения не имеют, тем не менее общий анализ крови входит в обязательный клинический минимум обследования. Рентгенологическое исследование проводится для выявления отдаленных метастазов в легком.

Весьма полезным методом исследования является **стоматохейлоскопия** с помощью приборов, дающих 10-15 кратное увеличение. Она позволяет обнаружить тонкие плохо различимые невооруженным глазом особенности строения опухоли, нарушения архитектоники сосудов.

При наличии изъязвления после снятия корочки и остановки кровотечения делают мазок-отпечаток на предметное стекло. При скудном отделяемом исследуют соскоб с поверхности язвы. При экзофитном росте иногда пунктируют новообразования. Забор материала для гистологического исследования производят при сомнительном или отрицательном цитологическом заключении. Техника забора материала зависит от размеров очага поражения. Биопсию производят под местной анестезией 0,5% раствором новокаина, который вводят под основанием и по краям опухоли или язвы. Новообразования небольших размеров иссекают полностью в пределах здоровой ткани, на края раны накладывают 1-2 шва, которые снимают через 5-6 дней. При значитель-

ных размерах опухоли производят биопсию из края опухоли. Из-за опасения диссеминации опухолевых клеток биопсию желательнее производить после 2-3 сеансов близкофокусной рентгенотерапии разовой дозой 4-5 Грей.

19.10 Дифференциальная диагностика

Дифференциальную диагностику рака губы проводят с предраковыми заболеваниями, клинические проявления которых описаны выше, а также с *сифилисом и туберкулезом*.

Существенную помощь в дифференциальной диагностике воспалительных, предопухолевых процессов и рака губы могут оказать стоматохейлоскопия. В настоящее время для диагностики метастазов в регионарных лимфоузлах применяют ультразвуковую компьютерную томографию, которая оказывает существенную помощь в выявлении непальпируемых лимфоузлов.

Значительные затруднения в дифдиагностике рака губы вызывают сифилис и туберкулез.

Сифилитический твердый шанкр развивается быстрее раковой язвы и рано сопровождается увеличением регионарных лимфоузлов. Это очень важный фактор. Клинический твердый шанкр имеет ясно выраженную реакцию. Язва имеет характерный сальный вид, поверхность ее более гладкая, ровная. При раке, наоборот, она неровная, изрытая, иногда ворсистая. Гуммозная язва локализуется чаще всего на слизистой щеки у угла рта, а не на красной кайме между углом и серединой губы, как при раке. Дно язвы, имеет тот же сальный вид и мокнущую поверхность. Реакция Вассермана бывает положительной.

Туберкулез губы бывает вторичным. Наибольшие диагностические трудности представляет бородавчатый туберкулезный дискератоз. Туберкулезная язва бывает плоской, имеет подрытые края и мягкое кровоточащее дно; вокруг нее – ободок хронического отека. Ощупывание язвы болезненно. Окончательный диагноз рака устанавливается при отрицательной реакции Манту и цито-гистологическим исследованиям мазков-отпечатков, соскоба, биоптата.

19.11 Лечение рака губы

Выбор метода лечения рака губы строится с учетом стадии распространения опухолевого процесса и клинической формы. Наиболее эффективным при лечении рака губы является комбинированный метод, который складывается из двух этапов: первый этап направлен на ликвидацию первичного опухолевого очага, второй – на борьбу с регионарными метастазами. Перед лечением больные должны бросить курить, пройти санацию полости рта.

Ликвидация первичного опухолевого очага может быть достигнута, притом нередко с одинаковым лечебным эффектом, тремя путями – хирургическим, криогенным и методом лучевой терапии. Наиболее старым и, пожалуй, единственным до 1950 года методом был *хирургический*, заключающийся в клиновидном иссечении пораженного участка губы. Однако при сколько-нибудь распространенном поражении губы клиновидное иссечение без пластики являлось и косметически, и функционально совершенно неудовлетворительным. При этом создавался уродливый «рыбий рот», не обеспечивая необходимого радикализма.

Принято считать, что при раке губы зона бесспорно здоровых тканей находится на расстоянии не менее 1,5-2,0 см от осязаемого края опухоли, при инфильтративно-язвенных формах – еще дальше. При клиновидной же резекции разрезы, начатые у основания клина, даже на достаточном отдалении от опухоли, нередко проходят в пораженной опухолью зоне. Отсюда неизбежны ранние рецидивы, наблюдаемые у 30-40%. Таким образом, клиновидная резекция при раке губы оказалась принципиально несовершенной и применение ее не целесообразно (А.И.Савицкий, 1972).

В последующем широкое распространение получил более щадящий пластический метод – метод квадратного иссечения пораженного отдела губы, разработанный А.И.Раковым по идее Мальгенья. Сущность данного метода состоит в следующем. Отступя 1,5-2,0 см от края инфильтрации, производят два вертикальных разреза и рассекают губу на нужном расстоянии от наружных краев опухоли, нижний же горизонтальный разрез проводится на подбородке вдоль естественной складки *sulcus mento-labialis*. На внутренней поверхности со стороны деснового кармана сохраняется прилежащая к нему полоска слизистой оболочки шириной в 0,5 см. Замещение большого дефекта нижней губы, иногда всей губы, проводится за счет тканей щек. Однако после операции на лице остаются обширные уродующие рубцы, поэтому в настоящее время хирургическое лечение первичного очага рака как самостоятельный метод редко применяется. Кроме того изучение исходов хирургического метода лечения рака губы на большом сводном статистическом материале показало, что он является достаточно эффективным лишь в относительно ранних стадиях рака (I – стадии), а в косметическом же отношении он уступает современным методам криодеструкции и лучевой терапии.

В систему лечебных мероприятий первого этапа лечения рака нижней губы I-II стадии (T_1 и T_2) в СНГ со второй половины 70 годов применяется **криогенный метод**, который имеет многие существенные преимущества в сравнении с традиционными – хирургическим и лучевым, а именно:

- Метод обеспечивает сохранность органа (губы).
- Вызывает минимальную общую реакцию организма.
- Осложнений после него значительно меньше, чем после радикального хирургического и лучевого лечения.
- Криогенному воздействию могут быть подвергнуты наряду с первичной опухолью и рецидивные или не излеченные опухоли после использования лучевого метода.
- При оценке косметических и функциональных результатов хирургического и криогенного лечения, преимущество также за криогенным методом.
- Криолечение в основном проводится за одно или 2-3 посещения и его можно осуществить в амбулаторных условиях.
- Безусловное преимущество криодеструкции у больных пожилого и старческого возраста с тяжелыми сопутствующими заболеваниями.
- Метод технически прост, лечение проводится без анестезии, но только с обычной премедикацией.

Следовательно, лечебное и социально-экономическое преимущество криогенного лечения не вызывает сомнения.

При применении криогенного лечения с помощью низкой температуры удается селективно разрушать опухолевую ткань при минимальных повреждениях окружающих здоровых тканей. Гибель опухолевых клеток зависит от температурно-времен-

ных режимов. Для разрушения опухоли глубоким охлаждением применяется контактный способ с помощью наконечника криоинструмента, который прикладывается к опухоли с охватом всей ее окружности. Наиболее целесообразно использовать криодеструктор азотный медицинский КА-02 и криогенную установку с программным управлением. За 30 минут до криовоздействия больным делают инъекцию 2 мл 1% раствора промедола и 1 мл 0,1% раствора атропина, внутрь назначают 0,005 г седуксена. Процедура производится без анестезии. Время замораживания в одной процедуре обычно составляет 2-8 мин. В зависимости от объема замораживаемой ткани для усиления криоповреждения часто применяют не менее 2-3 процедур. Для потенцирования криодействия, особенно при местно-распространенных опухолях, при замораживании целесообразно проводить после предварительного ультразвукового озвучивания опухоли. Озвучивание опухоли производят путем непосредственного контакта головки терапевтического ультразвукового аппарата УТП-1 с поверхности ткани, покрытой слоем вазелинового масла. Эту процедуру следует проводить за 3 мин. до криовоздействия при интенсивности 0,4-0,5 Вт/см. После криовоздействия у больных обычно бывает повышение температуры тела в пределах 37-38°. В зоне криовоздействия возникает коллатеральный отек спустя 2-3 часа после замораживания, который нарастает на протяжении 2-3 суток, ткань опухоли глубоко некротизируется, на ней появляются грануляции, частично покрытые струпом. Отек исчезает к 6-8 дню, а через 3-5 недель наступает эпителизация и красная кайма приобретает бледно-розовый цвет, становится гладкой и эластичной.

А.И.Пачес, Т.Д.Таболиновская (2000) считают, что метод криодеструкции является методом выбора при I-II «а» стадиях и при небольших размерах рецидива рака нижней губы. При местно-распространенных формах рака губы криодеструкция чаще осуществляется в комбинации с лучевым и химиолучевым лечением. Обычно она выполняется через 3-4 недели после завершения лучевой и химиолучевой терапии. Кроме того, криодеструкцию первичной опухоли можно осуществить с одномоментным иссечением шейной клетчатки при II-III «б» стадиях рака губы.

Больным с IV стадией рака нижней губы, когда другие методы лечения не могут быть использованы, показано криолечение с паллиативной целью. При этом уменьшаются или исчезают гнойно-некротические явления в опухоли и окружающих тканях, интоксикация, улучшается общее состояние.

В настоящее время основным методом лечения рака губы является **лучевая терапия**. Выбор вида лучевой терапии зависит от размеров опухоли. При опухолях небольших размеров применяют близкофокусную рентгенотерапию или введение радиоактивных игл. По утверждению большинства радиологов, при лучевой терапии губы I стадии можно добиться 100% излечения. Учитывая простоту, хорошие отдаленные результаты и благоприятный косметический эффект, методом выбора лечения рака губы является близкофокусная рентгенотерапия. Ее проводят на различных аппаратах (РУМ-7, ТУР-60, РТ-100), работающих при генерировании напряжения рентгеновской трубки 60-100 кв. Поля облучения располагаются со стороны красной каймы и кожи губы. Облучение проводится 3 раза в неделю, разовая доза 4-5 Гр. до суммарной очаговой дозы 60 Гр. Под воздействием такой суммарной дозы облучения удастся полностью разрушить опухоль, но на губе развивается лучевой эпителиит. Ткани становятся отечными, опухоль рассасывается. На красной кайме появляется эрозированная поверхность, покрытая корками, из-под которых выделяется гной.

Картина выраженного рентгеноэпителиита развивается к концу курса лучевой терапии и сохраняется на протяжении 2-4 недель, после чего корки отпадают и губа постепенно приобретает обычный вид. Рентгеноэпителиит исчезает самостоятельно, в специальном лечении больные не нуждаются, больным следует избегать длительного пребывания на ветру, ограничить употребление горячей и раздражающей пищи, постоянно смазывая раневую поверхность «Кзыл-Май».

Внутриканальное облучение проводят путем введения радиоактивных игл в толщу опухоли. Необходимое количество радиоактивных игл подбирают в зависимости от размера опухоли.

При раке значительных размеров (III стадия) проводят лучевую терапию сочетанным методом. При этом обычно используют облучение на аппарате «Бетатрон – 15 МЭВ» или на гамма-терапевтических установках, заряженное радионуклидом кобальта (^{60}Co) в разовой дозе 2-3 Гр. до суммарной очаговой дозы 40 Гр. В результате подведения такой дозы облучения основная масса опухоли распадается, а остатки ее ликвидируют либо с помощью близкофокусной рентгенотерапии, либо внедрением в ложе опухоли радиоактивных игл.

Если после проведенной сочетанной лучевой терапии полностью не удастся ликвидировать опухоль, то остатки неизлеченной опухоли обычно удаляют путем квадратной резекции губы через 3-6 недель после окончания облучения. Вопрос о сроках операции должен решаться в процессе динамического наблюдения, когда полностью реализован лучевой эффект в тканях: стихли реактивные явления и закончилась регрессия опухоли.

Второй этап лечения – удаление шейной клетчатки осуществляется оперативным путем после полной регрессии первичной опухоли. В прежние годы удаление подчелюстных и подбородочных лимфоузлов входило в обязательный комплекс лечения рака нижней губы. В настоящее время онкологи при *I стадии рака губы* лимфоузлы не удаляют, а прибегают к хирургическому вмешательству на лимфатических путях только при наличии цитологически доказанных метастазов. Хирургическое вмешательство при *II стадии* осуществляется через 2-3 недели после окончания лучевого лечения первичного очага, осуществляя фасциально-футлярное иссечение клетчатки подчелюстных и подбородочных областей вместе с поверхностной фасцией (операция Ванаха), а при раке *II «б»* стадии – наряду с иссечением клетчаток подбородочных и подчелюстных областей и одновременно удаляют глубокие шейные узлы в области развилки общей сонной артерии и лимфоузлов нижнего полюса околоушной слюнной желез. Если до лучевого лечения имелся *рак III стадии*, то следует произвести фасциально-футлярное иссечение шейной клетчатки с обеих сторон. При наличии в регионарных лимфоузлах ограниченно смещаемых метастазов, операции предшествует дистанционная гамма-терапия, которая должна осуществляться параллельно с лучевой терапией первичной опухоли. Подведение на область метастазов 30-40 Гр. способствует уменьшению метастатических узлов, что позволяет осуществить фасциально-футлярное иссечение шейных лимфатических узлов одномоментно с обеих сторон. При множественном метастатическом поражении или спаянии метастазов с внутренней яремной веной выполняют операцию Крайля (удаление всей шейной клетчатки вместе с внутренней яремной веной и грудинно ключично-сосцевидной мышцей).

При раке губы *IV стадии* проводится паллиативная химиолучевая терапия, с помощью которой либо удается уменьшить объем опухоли, либо приостановить даль-

нейшее прогрессирование опухоли. При этом следует проводить близкофокусную рентгенотерапию (генерирование напряжения трубки 70-120 кв.) или бетатроном 15 МЭВ по 2 Гр. 5 раз в неделю до суммарной очаговой дозы 40-50 Гр. в сочетании с противоопухолевыми химиопрепаратами цисплатином, метотрексатом, блеомицином. По данным литературы, сочетание лучевой терапии с вышеуказанными препаратами позволяет добиться значительной регрессии первичной опухоли в 60% случаев и продлить жизнь больных. Использование регионарной и системной химиотерапии двумя препаратами (метотрексат и блеомицин) по данным РОНЦ им. Н.Н.Блохина РАМН оказались полезными при лечении первичного очага рака губы, а метастазы в регионарных лимфоузлах редко подвергались частичной регрессии (А.И.Пачес, Т.Д. Таболиновская, 2000).

19.12 Прогноз

Прогноз зависит от стадии распространенности рака губы и своевременности и адекватности применяемых методов лечения. В общем прогноз можно считать более благоприятным, чем при злокачественных опухолях органов полости рта.

При I и II «а» стадиях рака губы с помощью лучевого лечения или криогенного воздействия удается излечить практически всех больных, а при II «б» стадии стойкое излечение достигается в 60-70% случаев. При III «а» стадии 5-летняя выживаемость 45-50%, а при III «б» стадии она составляет 30-40%, однако при множественных и двусторонних метастазах стойкое излечение наблюдается редко (А.И.Пачес с соавт., 2000, Martos Alceelde et. al., 1990). Многолетние исследования клиники РОНЦ им. Н.Н.Блохина РАМН показали, что криогенное лечение рака губы высокоэффективно. Клиника полностью отказалась от традиционных (лучевого и хирургического) методов лечения рака губы I и II стадии, так как среди 66 больных, подвергавшихся только криодеструкции при объеме поражения T₁, продолженный рост и рецидивы не наблюдались в течение 5 лет, а среди 52 больных с распространенностью опухоли, соответствующей T₂ они имелись соответственно у 1,9% и 3,8% случаях (В.В.Шенталь, Т.Д. Таболиновская, 1995).

В заключении следует отметить, что особенности развития рака губы, сравнительно длительное течение опухолевого процесса без резко выраженного регионарного и незначительного выраженного отдаленного метастазирования, возможность ранней диагностики и профилактики опухолевого перерождения предраковых заболеваний, наличие эффективных методов лечения позволяют надеяться на излечение большинства больных раком губы.

19.13 Трудоспособность и диспансеризация

В процессе лечения криодеструкцией или до исчезновения рентгеноэпителиита при лучевой терапии больные нуждаются в освобождении от работы. В дальнейшем трудоспособность восстанавливается, но работа в неблагоприятных метеорологических условиях, с раздражающими химическими веществами или лучистой энергией противопоказана. Больным с метастазами в лимфоузлы после излечения может быть представлена инвалидность 3-ей группы сроком на 1 год. В специальных реабилитационных мерах они не нуждаются.

Диспансерное наблюдение за излеченными осуществляется по общим правилам. В комплекс обследования входит осмотр и пальпация губы и лимфоузлов подчелюст-

ной, подбородочной и шейной областей, общий анализ крови и рентгенологическое исследование легких.

19.14 Использованная литература

1. Абдрахимов Б.Е. Злокачественные новообразования и медико-социальные аспекты противораковой борьбы в Республике Казахстан. Алматы, 1995, с. 224.
2. Арзыкулов Ж.А., Сейтказина Г.Ж., Макаатаева А. Показатели онкологической службы Республики Казахстан за 2005 год (статистические материалы). Алматы, 2006, с. 55.
3. Двойрин В.В., Аксель Е.М., Трапезников Н.Н. Заболеваемость и смертность от злокачественных новообразований населения России и некоторых других стран СНГ в 1995 г. М., 1995.
4. Клиническая онкология, том 1. Руководство под ред. Н.Н.Блохина и Б.Е.Петерсона. М.: «Медицина», 1979, с. 475-483.
5. Пачес А.И., Таболиновская Т.Д. – Рак губы. //В книге: «Опухоли головы и шеи» под ред. А.И.Пачеса, М., Медицина (издание четвертое), 2000, с. 126-141.
6. Савицкий А.И. Избранные лекции по клинической онкологии, М., 1972, с.173.
7. Таболиновская Т.Д. Изучение криогенного метода лечения больных раком нижней губы. Автореф. дисс. к.м.н., М., 1980.
8. Трапезников Н.Н., Шайн А.А. «Онкология», М., «Медицина», 1992, с. 124-137.
9. Хирургическая стоматология, часть III. Под ред. проф. Рубустовой. М.: Медицина, 2001, с. 512-622.
10. Шенталь В.В., Таболиновская Т.Д., Пустынский И.Н. «Практическая криохирургия», М., 1995.
11. Martos Alcalde M. Espinura Vanes M. et. al. Factores pronosticos para la aparicion de metastatic ganglionares and carcinoma epidermoide de labio. Oncologia, 1990. vol. 13. № 3 p. 66-67.

19.15 Иллюстрационный материал к раку губы

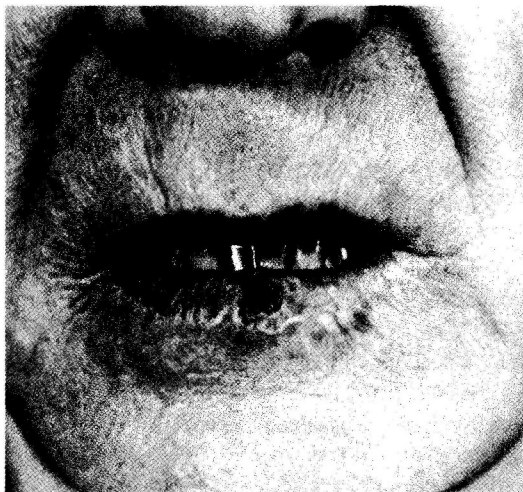

Рис. 1. Рак нижней губы – ранняя форма, эндофитный рост

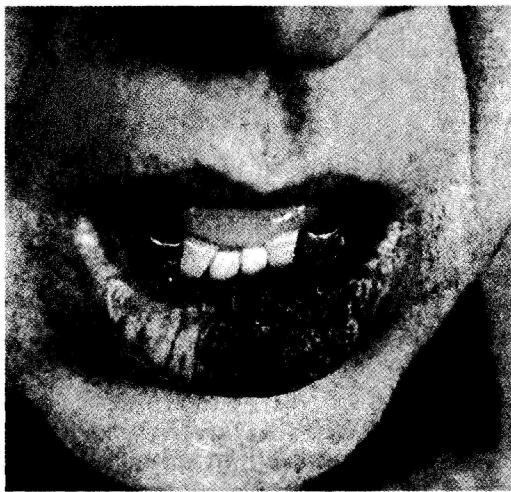

Рис. 2. Рак нижней губы – вторая стадия, папиллярная форма

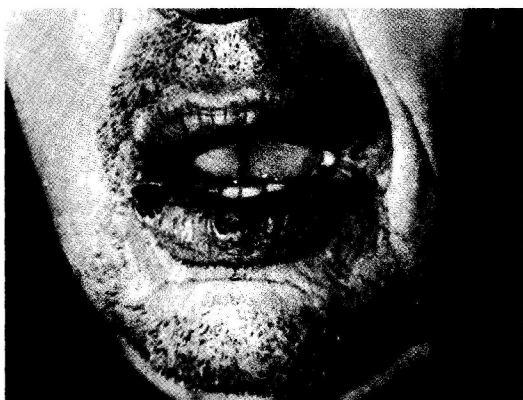

Рис. 3. Язвенная форма рака нижней губы первой стадии

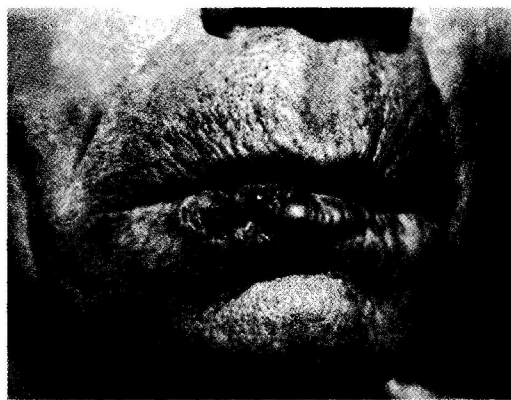

Рис. 4. Язвенно-инфильтративная форма рака нижней губы третьей стадии

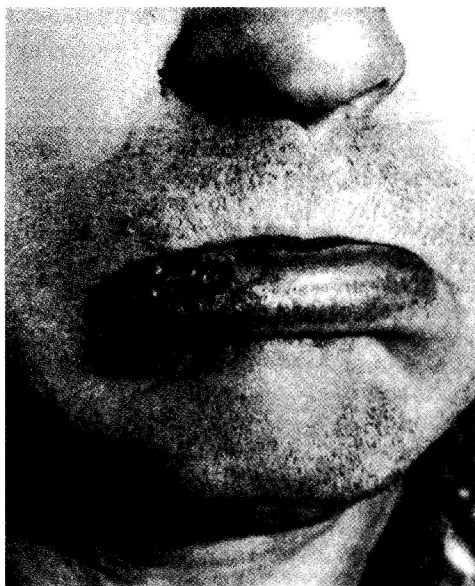


Рис. 5. Бородавчатая форма рака нижней губы второй стадии

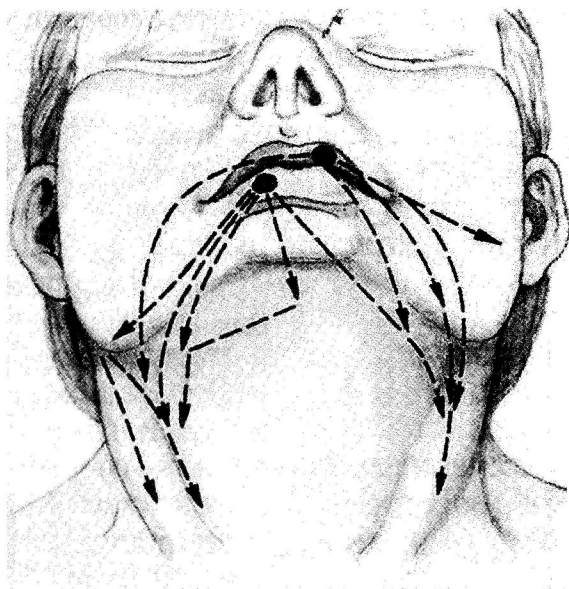


Рис. 6. Главное направление оттока лимфы от нижней и верхней губы к регионарным лимфатическим узлам

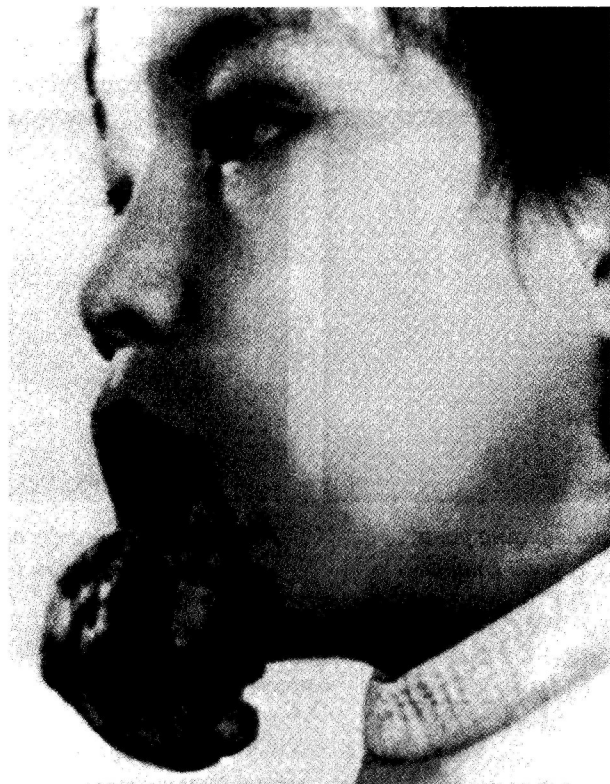

Рис. 7. Гемангиома кожи нижней губы

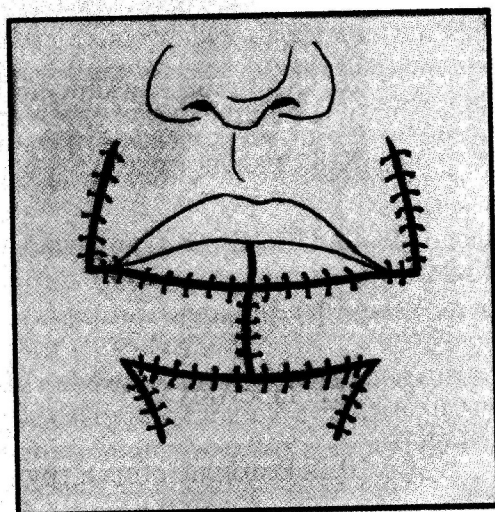
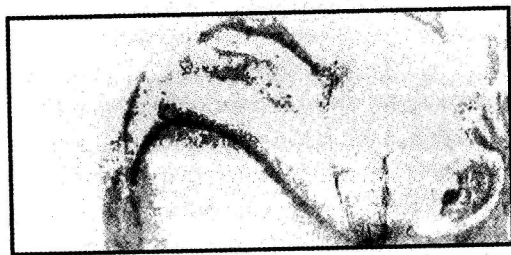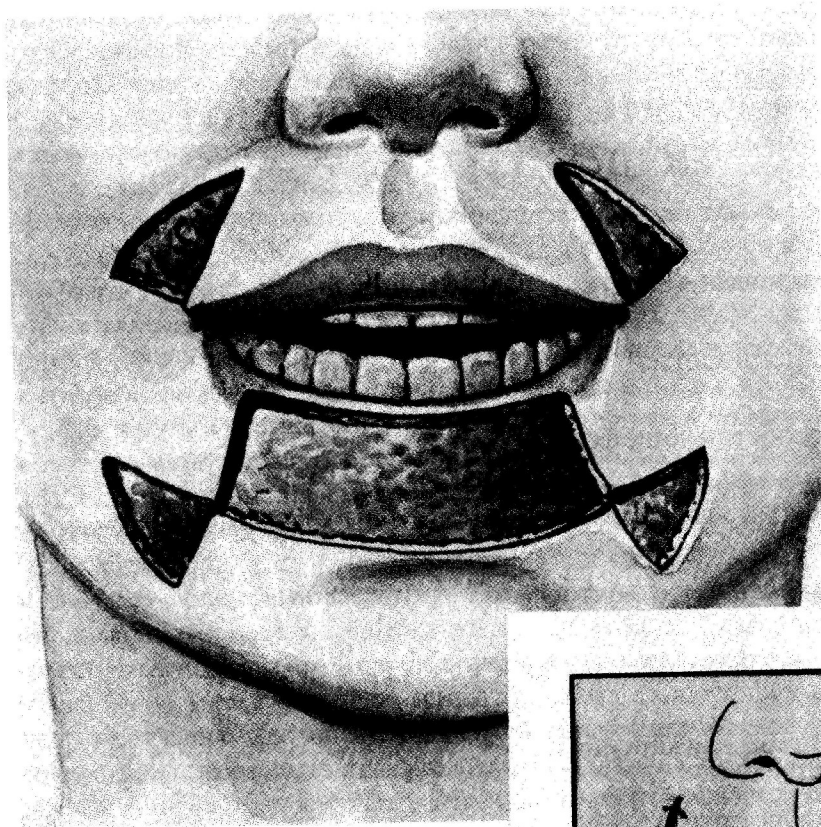


Рис. 8. Хейлопластика при тотальном трапецевидном дефекте нижней губы по Н.Н. Блохину