

Символы *, ‡ означают, что снимки принадлежат одному и тому же больному.

ДИАГНОСТИКА И ТЕРМИНОЛОГИЯ

Малое пятно (рис. 6.1 и 6.2). Под малым пятном понимают участок эпидермиса и слизистой оболочки, отличающийся по цвету от остальной кожи или слизистой оболочки. Малые пятна бывают одиночными и множественными, а по цвету — синеватыми, коричневыми или чёрными. Малые пятна находятся на одном уровне с неизменённой кожей или слизистой оболочкой, размеры их колеблются в широких пределах, но чаще не превышают 1 см. Малое пятно можно наблюдать в норме, оно может быть вариантом нормы или проявлением местного или системного заболевания. Понятие «пятно» используют для клинического описания меланотических поражений слизистой оболочки полости рта, веснушек, татуировок амальгамой, тушью или карандашом, аргирии. Состояния или заболевания, которые характеризуются появлением пятен, описаны в разделе «Пигментированные поражения» (рис. 58.1–60.8).

Большое пятно (рис. 6.3 и 6.4). Под большим пятном понимают ограниченное поражение, которое обычно бывает крупнее малого пятна и отличается от окружающего эпидермиса или слизистой оболочки по своему цвету или рельефу. Большое пятно, как и малое, также соответствует по уровню окружающей коже или слизистой оболочке. Большие пятна образуются при аргирии, плоском лишае, вторичном сифилисе (пятнистые сифилиды), употреблении нюхательного и жевательного табака. Заболевания, проявляющиеся образованием больших пятен, описаны в разделе «Белые поражения» (рис. 49.1–51.8), «Пигментированные поражения» (рис. 58.1–60.8) и «Поражения слизистой оболочки полости рта, связанные с сексуальной активностью» (рис. 72.1–74.8).

Эрозия (рис. 6.5 и 6.6). Эрозией называют нарушение целостности кожи или слизистой оболочки в пределах эпидермиса или эпителия, включая базальный слой клеток. Поверхность эрозии влажная и находится ниже уровня окружающей кожи или слизистой оболочки. Эрозия часто образуется после вскрытия пузырьков и при повреждении эпидермиса (эпителия), в том числе механическом. Заживление эрозии обычно происходит без образования рубца. Примерами заболеваний, проявляющихся образованием эрозий на коже и слизистых оболочках, могут служить

пузырчатка, эрозивная форма красного плоского лишая (десквамативный гингивит) и полиморфная экссудативная эритема. Эти заболевания описаны в разделе «Везикулобуллёзные поражения» (рис. 64.1–68.8).

Язва (рис. 6.7 и 6.8). Язвой называют дефект кожи или слизистой оболочки, образующийся в результате постепенного их разрушения и некроза. Язва — более глубокое поражение, чем эрозия, и охватывает ткань, располагающуюся под базальным слоем. После заживления язвы может остаться рубец. Образование язв наблюдают при травмах, афтозном стоматите, инфекциях (простой и опоясывающий лишай). Язвы обычно болезненны и часто требуют местного или системного лечения. Заболевания, проявляющиеся образованием язв, подробнее рассмотрены в разделе «Везикулобуллёзные поражения» (рис. 64.1–68.8).

Волдырь (рис. 7.1 и 7.2). Волдырь — отёчная папула или бляшка, образующаяся в результате острой экстрavasации в поверхностные слои дермы. Волдыри слегка выступают над окружающей кожей или слизистой оболочкой, обычно имеют бледно-розовый цвет, сопровождаются зудом и быстро исчезают. Волдыри могут появиться при ужалении насекомых, пищевой аллергии или механическом раздражении (например, у больных с патологическим дермографизмом), но наиболее часто волдыри наблюдают у людей, страдающих аллергией. Причиной образования волдырей считают высвобождение гистамина из тучных клеток или активацию компонентов комплемента. Заболевания, характеризующиеся появлением волдырей, подробнее описаны в разделе «Везикулобуллёзные поражения» (рис. 66.1–66.8).

Рубец (рис. 7.3 и 7.4). Рубец (шрам) — это стойкая метка, остающаяся после заживления раны. Он свидетельствует об имевшем место нарушении целостности эпидермиса (эпителия) и дермы и последующем заживлении эпидермиса (эпителия) с образованием соединительной ткани. В полости рта рубцы образуются редко, что объясняют большей эластичностью её тканей и меньшей склонностью к образованию соединительной ткани по сравнению с кожей. Если же они образуются, то отличаются разнообразием формы и размеров. Рубец, образовавшийся в полости рта, отличается от окружающей неизменённой слизистой оболочки бледным оттенком. По гис-

тологическому строению он более плотный, чем эпителий. Причиной образования рубцов могут быть хирургические вмешательства, ожоги или травмы. Подробнее о рубцах говорится в разделе «Белые поражения» (рис. 50.3–50.6).

Трещина (рис. 7.5 и 7.6). Трещина — щелевидный дефект в эпителии (эпидермисе), выступающем язык, губы и кожу вокруг рта. Наличие трещины не только признак патологии, но может быть и вариантом нормы. Естественные трещины, как, например, при складчатом языке, могут воспаляться при застывании в них остатков пищи и патогенных микроорганизмов, чему способствуют также сухость во рту и обезвоживание. Примерами патологических трещин могут служить трещины при ангулярном и эксфолиативном хейлите.

Свищ (рис. 7.7 и 7.8). Под свищом понимают трубчатый ход, который связывает гнойную полость с гнойным содержимым, кисту или абсцесс с поверхностью кожи или слизистой оболочки. При пародонтальном или периапикальном абсцессе нередко образуется свищ, ведущий к нагноившейся надкостнице (парулис). В таких случаях выполняют рентгеновский снимок с введённым в свищевой ход гуттаперчевым зондом. По локализации конца зонда определяют, какой зуб поражён. Примером заболеваний, для которых характерны свищи, служит актиномикоз. При актиномикозе обычно образуются несколько свищей с гнойными выделениями, открывающиеся на поверхность слизистой оболочки или кожи.

Папула (рис. 8.1 и 8.2). Папула — поверхностное, плотное, выступающее над окружающей поверхностью образование, диаметром менее 1 см. Папула может иметь любой цвет, иметь ножку или широкое основание. Нередко папулы представляют доброкачественное образование, характеризующееся медленным ростом (например, остроконечная кондилома, парулис, чешуйчато-клеточная папиллома). Но иногда папула может оказаться базально-клеточным раком. Заболевания, характеризующиеся образованием папул, обсуждены в разделе «Папулы и узелки» (рис. 63.1–63.8).

Бляшка (рис. 8.3 и 8.4). Бляшка — плоский первичный морфологический элемент плотной консистенции, выступающий над уровнем кожи или слизистой оболочки, размером более 1 см. Несмотря на то что бляшка — это поверхностный элемент, она может охватывать более глубокие слои дермы, чем папула. Края бляшки могут быть отлогими. Иногда наблюдают отложение роговых масс на поверхности бляшки, получив-

шее название лехинизации. Бляшки характерны для плоского лишая, лейкоплакии, меланомы. Красный плоский лишай подробно рассмотрен в разделе «Красные и красно-белые поражения» (рис. 55.1–55.8).

Узелок (рис. 8.5 и 8.6). Узелок — солидное объёмное образование. Подобно папулам, диаметр узелков не превышает 1 см, однако в отличие от них узелки охватывают более глубокие слои дермы. Узелок можно обнаружить при пальпации. Расположенный над ним эпидермис не спаян с ним и потому может смещаться. Узелки могут быть болезненными или не беспокоить пациента и обычно медленно растут. Невромы, а также фибромы, липомы, липофибромы и другие доброкачественные опухоли мезенхимального происхождения часто имеют вид узелка. Другие поражения, проявляющиеся в виде узелков, обсуждены в разделе «Узелки» (рис. 61.1–62.8).

Опухоль, или **узел** (рис. 8.7–8.8). Под опухолью понимают солидное образование диаметром более 1 см, которое проникает глубоко в ткани. Она может быть злокачественной, т.е. представлять собой ткань, образовавшуюся в результате неуправляемого размножения клеток, которые перестают играть физиологическую роль в организме. Опухоль может иметь любой цвет и располагаться в мягких тканях или кости. Опухоли бывают **доброкачественными** и **злокачественными**. Доброкачественные опухоли имеют вид возвышающихся округлых образований с чёткими границами и не метастазируют. Злокачественные опухоли состоят из атипичных клеток, быстро распространяются. Границы этих опухолей нечёткие. Со временем в центральной части злокачественной опухоли часто появляется вдавление или образуется язва. Термин «опухоль» часто используют для описания доброкачественных опухолей, например нейрофибромы, гранулярно-клеточной миобластомы, пиогенной гранулёмы. Когда речь идёт о злокачественных опухолях из эпителиальной ткани, употребляют термин «**рак**», а для обозначения злокачественных опухолей из эмбриональной соединительной ткани используют термин «**саркома**» (например, при злокачественной опухоли из костной ткани говорят об остеосаркоме). Злокачественные опухоли поражают ткани как путём непосредственного прорастания в них, так и путём метастазирования через кровь, лимфу, а также серозные оболочки.

Везикула (рис. 9.1 и 9.2). Везикула — округлое возвышение эпидермиса (эпителия) в виде пузырька диаметром менее 1 см. Содержимым везикулы обычно бывает лимфа или серозная




Рис. 6.1. Пятно: невозвышающийся участок кожи или слизистой оболочки с изменённым цветом.

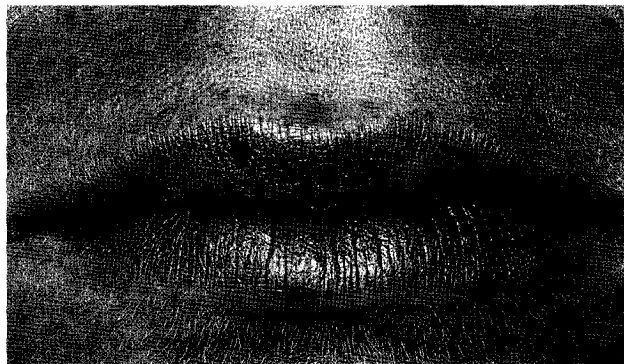


Рис. 6.2. Меланотическое пятно верхней губы.




Рис. 6.3. Бляшка: пигментированный участок кожи или слизистой оболочки более крупных размеров, чем пятно.

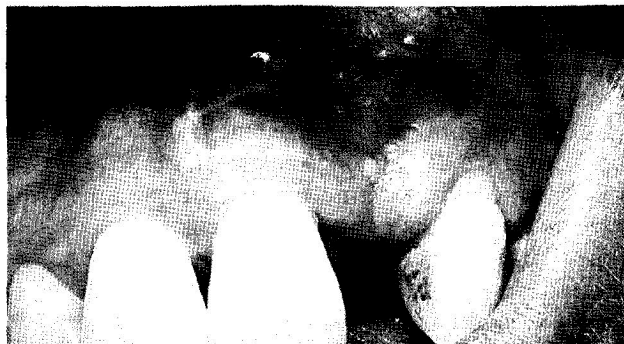

Рис. 6.4. Бляшка: татуировка амальгамой.




Рис. 6.5. Эрозия: дефект эпидермиса или эпителия над базальным слоем.

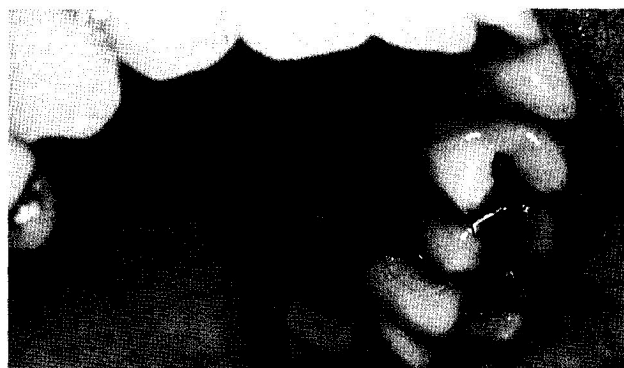

Рис. 6.6. Эрозия: поражение нёбного участка десны при эрозивной форме красного плоского лишая.




Рис. 6.7. Язва: дефект кожи или слизистой оболочки, распространяющийся глубже базального слоя.

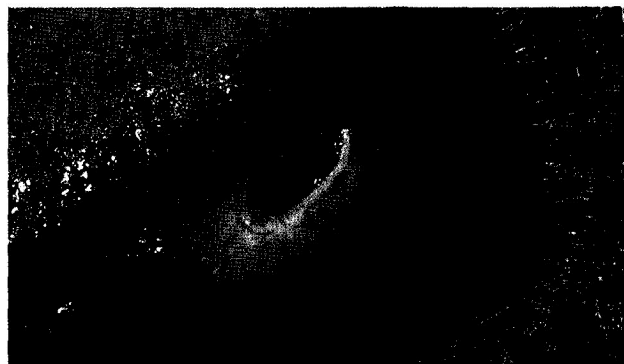

Рис. 6.8. Травматическая язва в области края языка.

жидкость, но она может содержать также кровь и патогенные микроорганизмы. Эпителиальная крышка везикулы тонкая и обычно разрывается с образованием эрозии и корочки. Везикулы часто образуются при вирусных инфекциях, например, простом и опоясывающем герпесе, ветряной и натуральной оспе. При этих заболеваниях в содержимом везикул бывает большое количество вирусов, и оно может стать источником заражения окружающих. Заболевания, протекающие с образованием везикул, описаны в разделе «Везикулобуллёзные поражения» (рис. 64.1–68.8).

Пустула (рис. 9.3 и 9.4). Пустула — округлое возвышение эпидермиса, содержащее густой белый или желтоватый гной и не превышающее в диаметре 1 см. Развитию пустул может предшествовать появление везикул или папул. В полости рта образование пустул наблюдают, например, при парулесе. Для опоясывающего герпеса также характерно образование пустул, после вскрытия которых остаются резко болезненные язвы. Более подробные сведения о заболеваниях, сопровождающихся появлением пустул, приведены в разделах «Локальные поражения дёсен» (рис. 33.1 и 33.2), «Осложнения кариеса зубов» (рис. 24.8) и «Везикулобуллёзные поражения» (рис. 65.1–65.4).

Пузырь, или булла (рис. 9.5 и 9.6). Пузырь, или булла, — это везикула, диаметр которой превышает 1 см. Он образуется в результате скопления жидкости между эпидермисом и дермой или между слоями эпидермиса. В связи с более крупными размерами пузыри служат признаком более

тяжёлого поражения, чем везикулы. Образование пузырей наблюдают при пузырчатке, пемфигоиде, ожогах, механической травме (трение) и буллёжном эпидермолизе. Эти заболевания рассмотрены в разделе «Везикулобуллёзные поражения» (рис. 68.1–68.8).

Киста (рис. 9.7 и 9.8). Под кистой понимают полостное образование, выстланное изнутри эпителием. Кисты могут локализоваться в дерме, подкожной жировой клетчатке, кости. Источником образования кист бывают фрагменты эпителия, остающиеся в тканях и приводящие по мере роста к образованию в них полости. Размеры кист колеблются от нескольких миллиметров до нескольких сантиметров. Возможность получения содержимого кисты с помощью пункции зависит от его характера. Кисты, содержащие прозрачную жидкость, имеют розовый или синеватый цвет, в то время как кисты, выполненные роговыми массами, имеют желтоватый или белый цвет. К кистам, которые обнаруживают в полости рта, относят дермоидную, прорезывания, эпидермальную, лимфоэпителиальную, слизистую ретенционную, носоальвеолярную, корневую зубную, одонтогенную кератокисту, фолликулярную с элементами зуба и боковую периодонтальную кисту резцового канала. На рис. 9.8 представлена десневая киста — периферический вариант боковой периодонтальной кисты. Костные кисты описаны в разделе «Кисты и опухоли челюстей» (рис. 25.1–25.8).

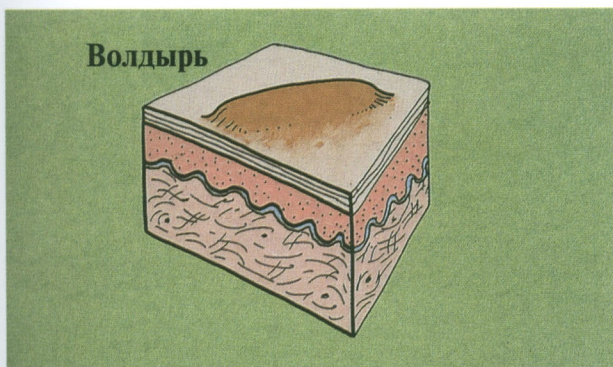


Рис. 7.1. Волдырь: пропитанная сывороткой папула или бляшка.

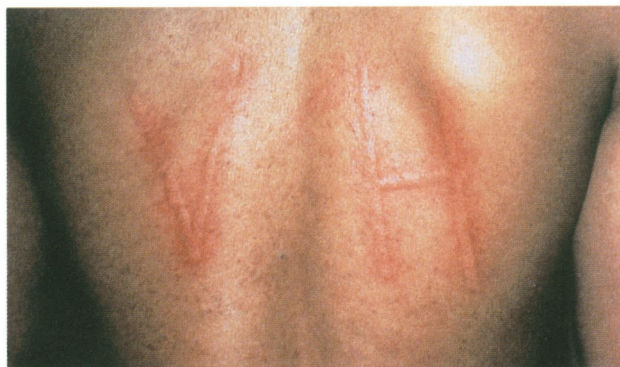

Рис. 7.2. Волдырь: уртикарный дермографизм после штрихового раздражения кожи.

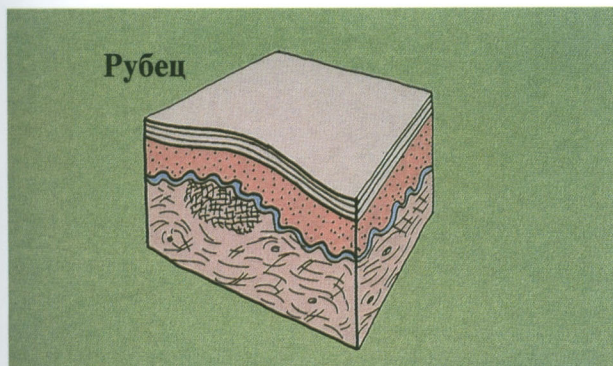


Рис. 7.3. Рубец: стойкая метка, остающаяся после заживления раны.

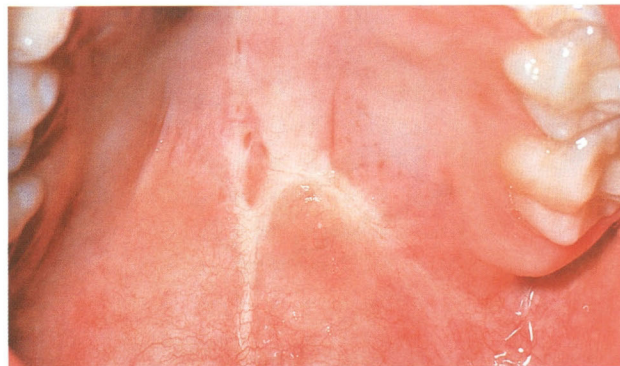

Рис. 7.4. Рубец: фиброзная ткань, образовавшаяся в результате травмы.

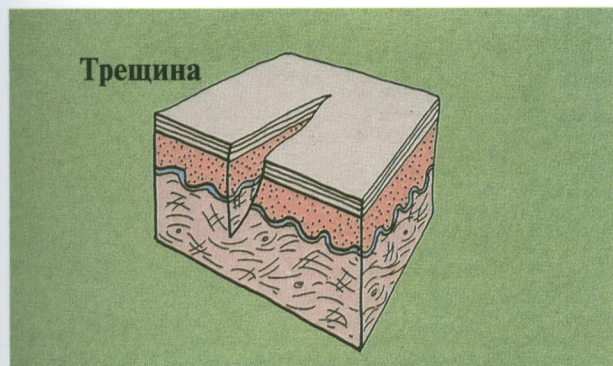


Рис. 7.5. Трещина: линейный дефект в эпидермисе.

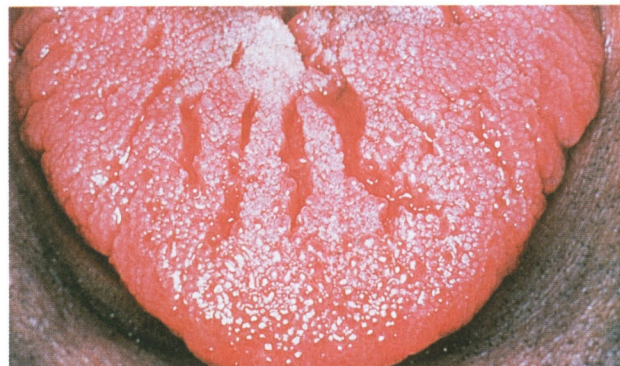

Рис. 7.6. Трещина: складчатый язык (вариант нормы).

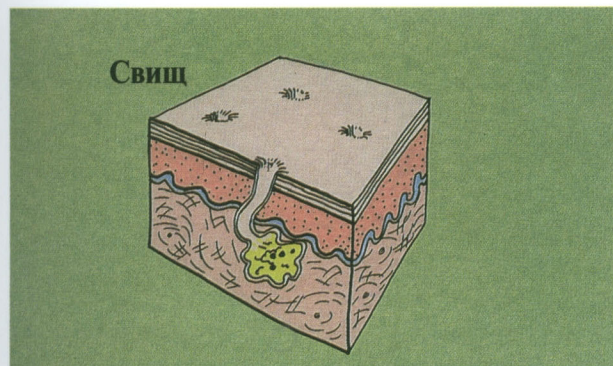


Рис. 7.7. Свищ: затёк, полость или расширенный ход.

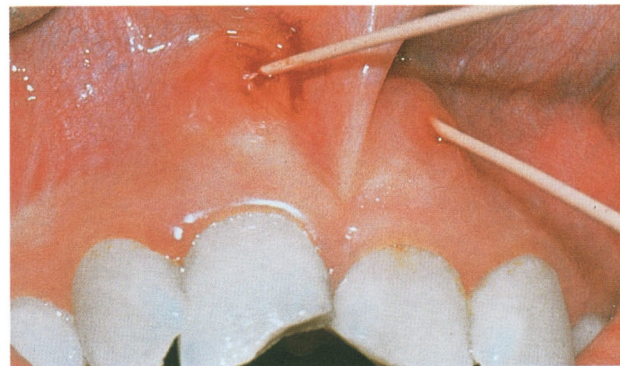


Рис. 7.8. Свищи, исходящие из резцов с нежизнеспособной пульпой.

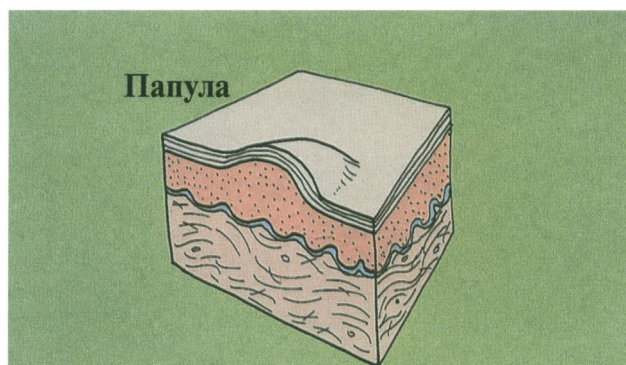


Рис. 8.1. Папула: возвышающееся солидное образование диаметром менее 1 см.



Рис. 8.3. Бляшка: плоский, возвышающийся над кожей морфологический элемент диаметром более 1 см.

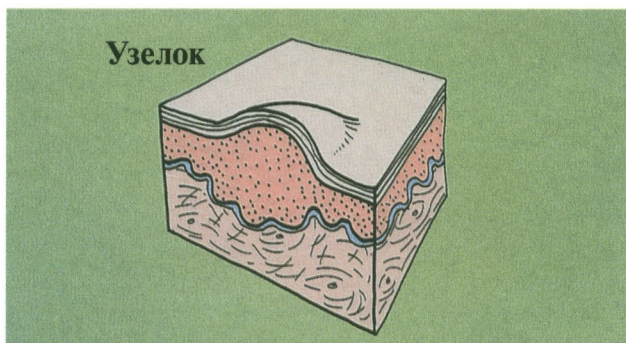


Рис. 8.5. Узелок: солидное образование диаметром не более 1 см, возвышающееся над окружающей поверхностью и проникающее в глубокие слои дермы.

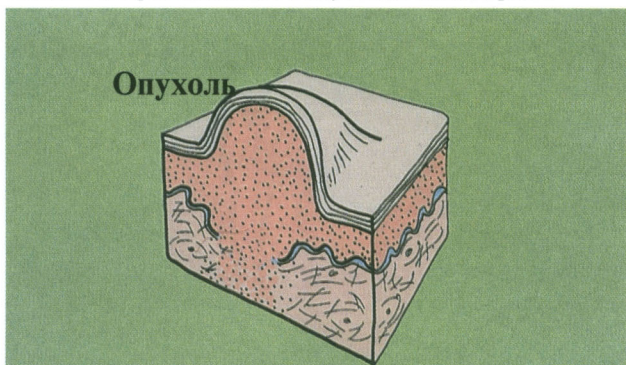


Рис. 8.7. Опухоль: солидное образование диаметром более 1 см, проникающее глубоко в ткани.

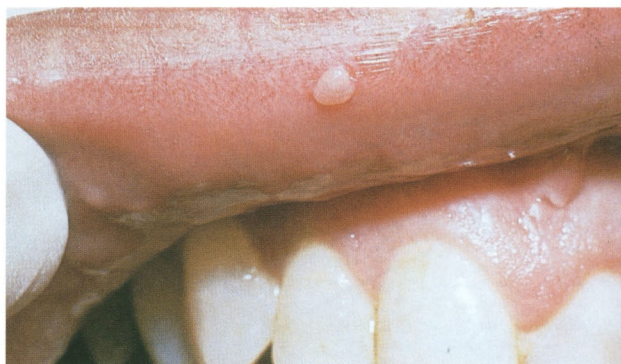

Рис. 8.2. Папула: фиброэпителиальный полип, образовавшийся в результате хронического раздражения.

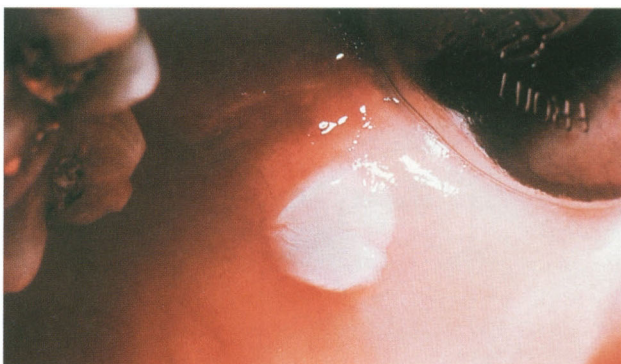

Рис. 8.4. Бляшка: лейкоплакия, развившаяся вследствие раздражения кламмером.

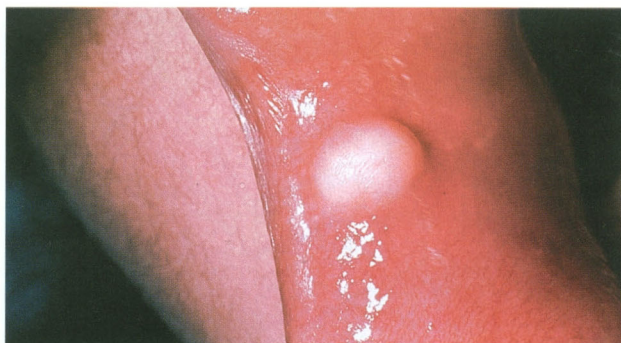


Рис. 8.6. Узелок: фиброма в области спайки губ, образовавшаяся в результате хронического раздражения.

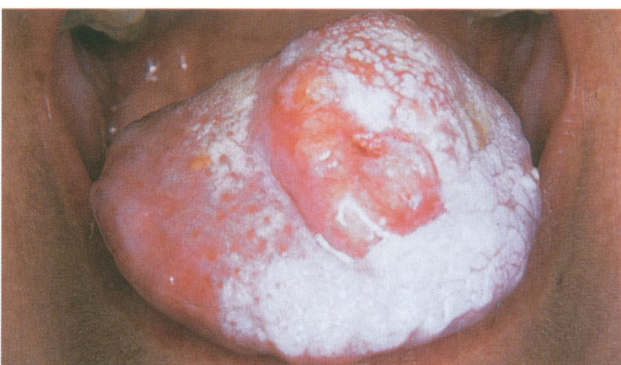

Рис. 8.8. Опухоль: плоскоклеточный рак языка.

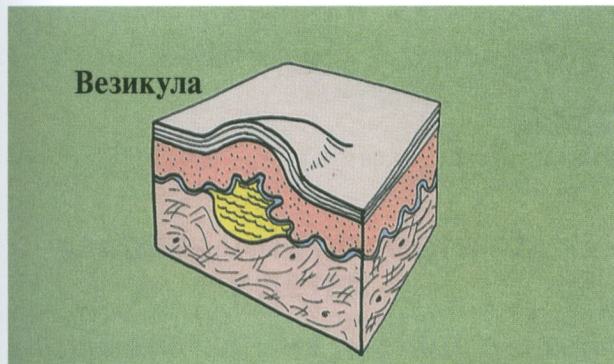


Рис. 9.1. Везикула: небольшое возвышение эпидермиса в виде пузыря, содержащее жидкость.

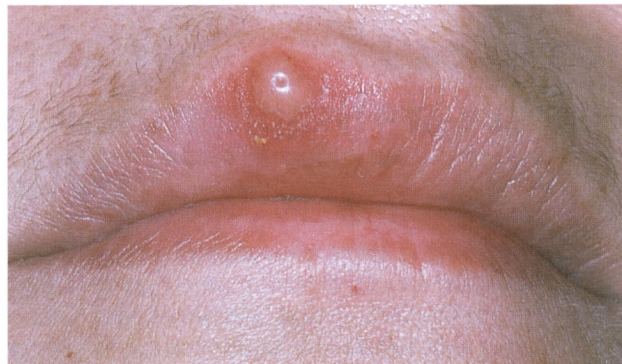

Рис. 9.2. Везикула: рецидивирующий простой герпес.

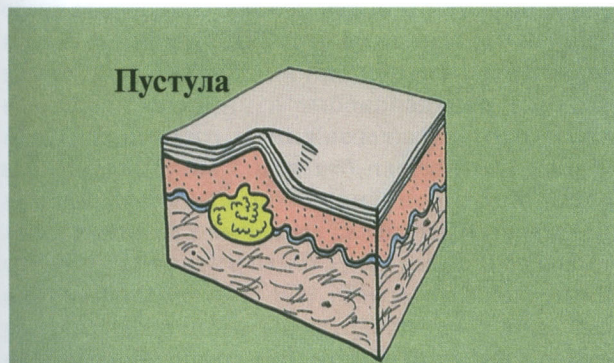


Рис. 9.3. Пустула: везикула, заполненная гнойным экссудатом.

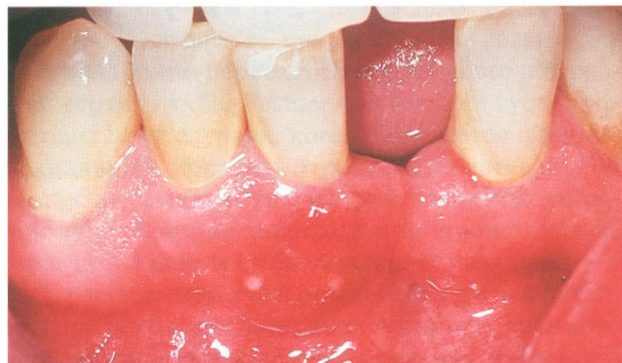

Рис. 9.4. Пустула: пустула, свидетельствующая о формировании периодонтального абсцесса.

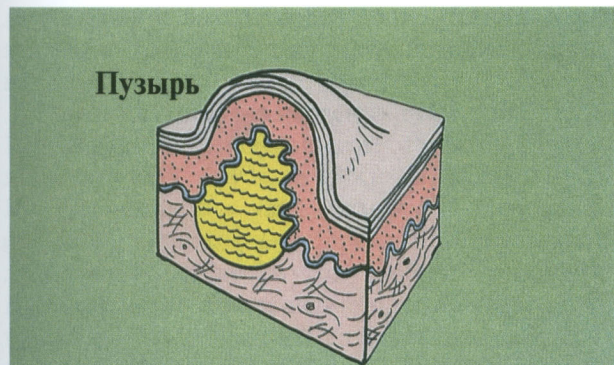


Рис. 9.5. Пузырь: крупное куполообразное возвышение эпидермиса (эпителия), содержащее жидкость.

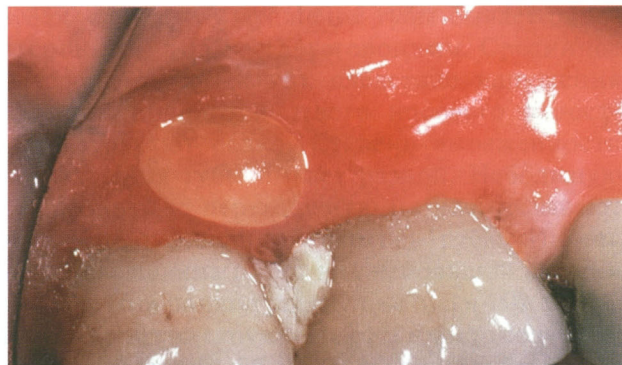


Рис. 9.6. Пузырь: буллезная форма красного плоского лишая (редкое наблюдение).

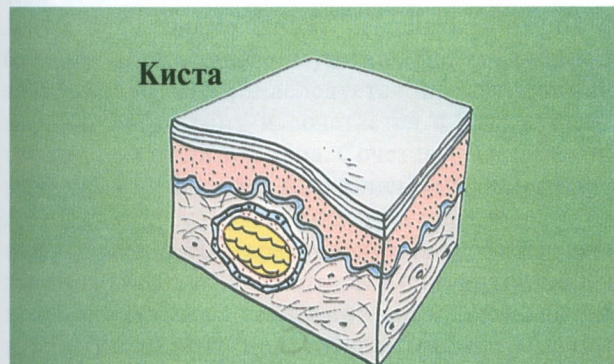


Рис. 9.7. Киста: полость, выстланная эпителием.

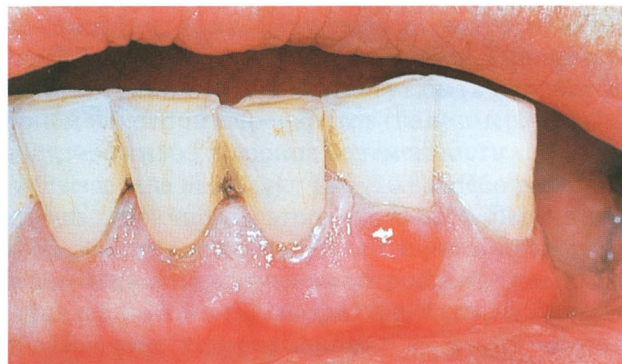

Рис. 9.8. Десневая киста: вариант боковой периодонтальной кисты.