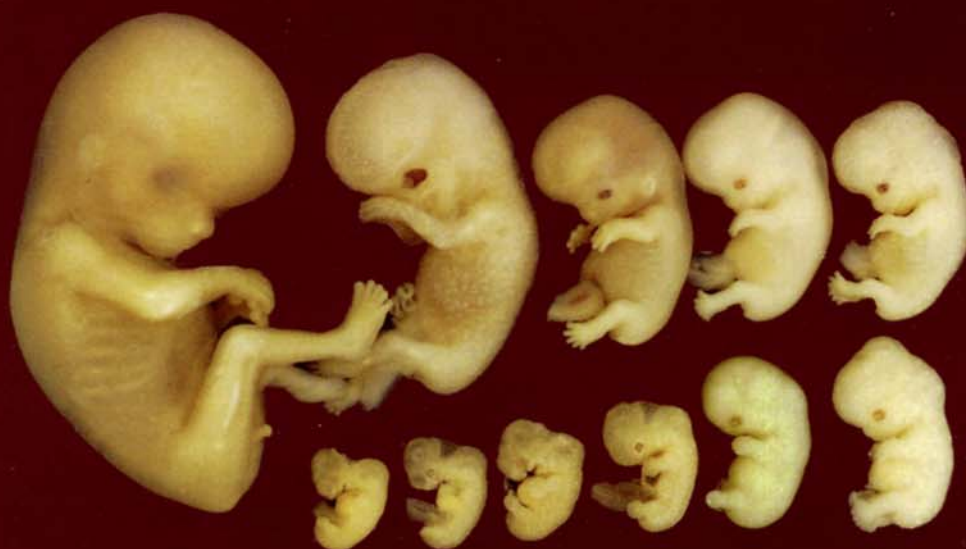
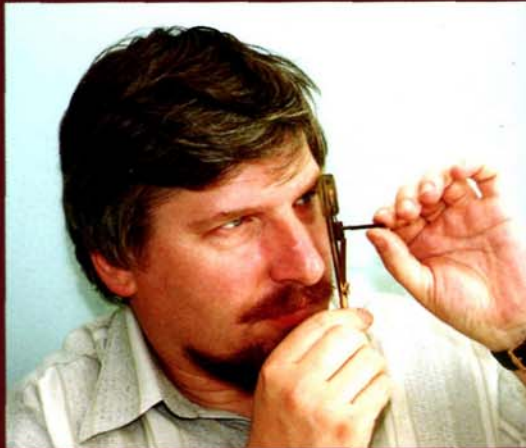
С.В. Савельев

СТАДИИ ЭМБРИОНАЛЬНОГО РАЗВИТИЯ МОЗГА ЧЕЛОВЕКА

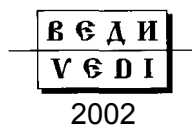



Савельев Сергей Вячеславович — профессор, доктор биологических наук, руководитель отдела эмбриологии НИИ морфологии человека РАМН. С.В. Савельев является автором книг «Эмбриональное формирование мозга позвоночных» (1993), «Стереоскопический атлас мозга человека» (1996), «Введение в зоопсихологию» (1998), «Сравнительная анатомия нервной системы позвоночных» (2001), «Практикум по анатомии мозга человека» (2001). Книги С.В. Савельева прекрасно иллюстрированы оригинальными фотографиями, рисунками и схемами, которые помогают студентам наглядно представить изучаемый материал.

С.В. Савельев
СТАДИИ ЭМБРИОНАЛЬНОГО
РАЗВИТИЯ МОЗГА ЧЕЛОВЕКА

Москва



УДК 612.82-053.13 ББК 57.31 С12

Рецензенты:

Директор Всероссийского научного центра акушерства, гинекологии и перинатологии РАМН, вице-президент РАМН, академик РАМН, профессор *В.И. Кулаков*

Председатель Восточно-Сибирского научного центра СО РАМН, академик РАМН, профессор *СИ. Колесников*

Савельев С.В.

С12 Стадии эмбрионального развития мозга человека. — М.: ВЕДИ, 2002.-112 с: ил. ISBN 5-94624-007-2

На оригинальном материале описано развитие человека, начиная от имплантации бластоцисты до конца 2-го месяца эмбрионального развития. Проведено сравнение различных способов периодизации онтогенеза человека. На эмбриональном материале развития человека описан период формирования первичной полоски и нейруляции. Введено более 10 подстадий развития, позволяющих точнее, чем ранее, идентифицировать возраст эмбрионов человека. Описанные стадии развития иллюстрируются графическими реконструкциями, макроскопическими и гистологическими фотоснимками.

Монография предназначена для студентов, изучающих акушерство, гинекологию, неврологию, психологию, физиологию и анатомию, а также для преподавателей биологических дисциплин.

УДК 612.82-053.13 ББК 57.31

Напечатано в Российской Федерации.

Права на данное издание принадлежат издательству «**ВЕДИ**». Воспроизведение и распространение в каком бы то ни было виде части или целого издания не могут быть осуществлены без письменного разрешения издательства.

ISBN 5-94624-007-2

© Издательство «**ВЕДИ**», 2002

© Савельев С.В., 2002

Электронное оглавление

Электронное оглавление.....	5
ПРЕДИСЛОВИЕ	7
I. ПРОБЛЕМЫ ИЗУЧЕНИЯ ЭМБРИОНАЛЬНОГО РАЗВИТИЯ ЧЕЛОВЕКА.....	12
Сравнение морфологических признаков и стадий эмбрионального развития, по данным разных авторов.....	20
Продолжение таблицы.....	21
Рис. 1. Форма зародыша и методы измерения темя-копчиковой длины.....	23
II. МОРФОЛОГИЧЕСКИЕ ХАРАКТЕРИСТИКИ СТАДИЙ ЭМБРИОНАЛЬНОГО ПЕРИОДА РАЗВИТИЯ МОЗГА	26
ДОНЕЙРУЛЯЦИОННЫЙ ПЕРИОД РАЗВИТИЯ.....	27
1-я стадия развития.....	27
2-я стадия развития.....	27
3-я стадия развития.....	27
4-я стадия развития.....	27
5-я стадия развития.....	27
6-я пресомитная стадия (12—14-е сутки)	28
7-я пресомитная стадия (15—17-е сутки)	29
Рис. 2. Макрофотографии бластоцисты человека на 11-й день развития (0,2 мм).....	31
Рис. 3. Схематическое сечение бластоцисты человека на 11—13-й день развития.....	32
Рис. 4. Двухслойный зародыш на подстадии 6a (досомитный период, 12—13 дней после оплодотворения, 0,2 мм).....	33
Рис. 5. Двухслойный зародыш на подстадии 6a (досомитный период, 12—13 дней после оплодотворения, 0,2 мм).....	34
Рис. 6. Ранняя первичная полоска на подстадии 6b (досомитный период, 13 дней после оплодотворения, 0,6 мм).....	35
Рис. 7. Средняя первичная полоска на подстадии 6b (досомитный период, 13 дней после оплодотворения, 0,6 мм).....	36
Рис. 8. Средняя первичная полоска на подстадии 6c (досомитный период, 14 дней после оплодотворения, 0,8 мм).....	37
Рис. 9. Поздняя первичная полоска на 7-й стадии (досомитный период, 15—17 дней после оплодотворения, 1 мм).....	38
НЕЙРУЛЯЦИОННЫЙ ПЕРИОД РАЗВИТИЯ	39
8-я пресомитная стадия (18—19-е сутки)	40
9-я сомитная стадия (19—21-е сутки).....	40
10-я сомитная стадия (21—23-и сутки).....	41
11-я сомитная стадия (23—25-е сутки).....	45
12-я сомитная стадия (25—27-е сутки).....	47
13-я сомитная стадия (28—29-е сутки).....	48
14-я сомитная стадия (30—32-е сутки).....	49
Рис. 10. Нейруляция на 8-й и 9-й стадиях (начало сомитного периода развития, 18—21-й день после оплодотворения, 1,5—2 мм).....	52
Рис. 11. Нейруляция на 9-й стадии (сомитный период, 19—21-й день после оплодотворения, 1,5—2 мм).....	53
Рис. 12. Схемы поперечных сечений зародыша на стадиях нейруляции.....	54
Рис. 13. Нейруляция на подстадии 10a (формирование 4-го сомита, 21 день после оплодотворения, 2,1 мм).....	55
Рис. 14. Макрофотографии зародыша на подстадии 10b (5 сомитов, 22-й день после оплодотворения, 2,4 мм) с латеральной поверхности.....	56
Рис. 15. Нейруляция на подстадии 10b (5 сомитов, 22-й день после оплодотворения, 2,4 мм).....	57
Рис. 16. Нейруляция на подстадии 10b (5 сомитов, 22-й день после оплодотворения, 2,4 мм).....	58
Рис. 17. Нейруляция на подстадии 10c (6 сомитов, 6 ромбомеров, 22-й день после оплодотворения, 2 мм).....	59
Рис. 18. Нейруляция на подстадии 10d (7—8 сомитов, 22—23 дня после оплодотворения, 1,9 мм).....	60
Рис. 19. Нейруляция на подстадии 10d (7—8 сомитов, 22—23 дня после оплодотворения, 1,9 мм).....	61
Рис. 20. Нейруляция на подстадии 10d (7—8 сомитов, 22—23 дня после оплодотворения, 1,9 мм).....	62
Рис. 21. Нейруляция на подстадии 10e (9—12 сомитов, 23 дня после оплодотворения, 2—3,5 мм).....	63
Рис. 22. Последовательные схемы нейруляции при сагиттальных сечениях через нервную пластинку и трубку на 10—12-й стадиях.....	64
Рис. 23. Возникновение и исчезновение провизорных морфогенетических бороздок на роstralном крае нервной пластинки.....	66
Рис. 24. Нейруляция на 11-й стадии (13—20 сомитов, 23—25 дней после оплодотворения, 2,5—4,5 мм).....	67
Рис. 25. Нейруляция на 11-й стадии (13—20 сомитов, 23—25 дней после оплодотворения, 2,5—4,5 мм).....	68
Рис. 26. Окончание нейруляции на 12-й стадии (21—29 сомитов, 25—27 дней после оплодотворения, 3—5 мм).....	69
Рис. 27. Гистологические срезы эмбриона на подстадии 12b развития после замыкания нервной трубки (26—29 сомитов, 27 дней после оплодотворения, 4—5 мм).....	70
Рис. 28. Эмбрион на 13-й стадии развития (30—35 сомитов, 28—29 дней после оплодотворения, 4—6 мм).....	71
Рис. 29. Эмбрион на 13-й стадии развития (30—35 сомитов, 28—29 дней после оплодотворения, 4—6 мм).....	72
Рис. 30. Эмбрион на 14-й стадии развития (36—44 сомита, 30—32 дня после оплодотворения, 5—8 мм).....	73

Рис. 31. Эмбрион на 14-й стадии развития (36—44 сомита, 30—32 дня после оплодотворения, 5—8 мм).....	74
Рис. 32. Эмбрион на 14-й стадии развития (36—44 сомита, 30—32 дня после оплодотворения, 5—8 мм).....	75
Рис. 33. Схема дифференцировки мозговых желудочков.....	76
ПОСТСОМИТНЫЙ ПЕРИОД РАЗВИТИЯ.....	77
15-я постсомитная стадия (33—36-е сутки).....	78
16-я постсомитная стадия (37—40-е сутки).....	79
17-я постсомитная стадия (41—43-е сутки).....	80
18-я постсомитная стадия (44—46-е сутки).....	81
19-я постсомитная стадия (47—49-е сутки).....	82
20-я постсомитная стадия (50—51-е сутки).....	82
21-я постсомитная стадия (52—53-е сутки).....	83
22-я постсомитная стадия (54—55-е сутки).....	84
23-я постсомитная стадия (56—57-е сутки).....	85
Рис. 34. Эмбрион на 15-й стадии развития (постсомитный период, 33—36 дней после оплодотворения, 7—9 мм).....	88
Рис. 35. Эмбрион на 16-й стадии развития (постсомитный период, 37-40 дней после оплодотворения, 8—11 мм).....	89
Рис. 36. Схемы расположения основных отделов головного мозга человека на сагиттальных сечениях.....	90
Рис. 37. Эмбрион на 17-й стадии развития (постсомитный период, 41—43 дня после оплодотворения, 11 — 14 мм).....	91
Рис. 38. Эмбрион на 18-й стадии развития (постсомитный период, 44—46 дней после оплодотворения, 13—17 мм).....	92
Рис. 39. Эмбрион на 18-й стадии развития (постсомитный период, 44—46 дней после оплодотворения, 13—17 мм).....	93
Рис. 40. Эмбрион на 19-й стадии развития (постсомитный период, 47—49 дней после оплодотворения, 16—18 мм).....	94
Рис. 41. Эмбрион на 20-й стадии развития (постсомитный период, 50—51 день после оплодотворения, 18—22 мм).....	95
Рис. 42. Эмбрион на 20-й стадии развития (постсомитный период, 50—51 день после оплодотворения, 18—22 мм).....	96
Рис. 43. Схема расположения основных отделов головного мозга человека на сагиттальных сечениях в конце 20-й стадии.....	97
Рис. 44. Эмбрион на 21-й стадии развития (постсомитный период, 52—53 дня после оплодотворения, 22—24 мм).....	98
Рис. 45. Эмбрион на 21-й стадии развития (постсомитный период, 52—53 дня после оплодотворения, 22—24 мм).....	99
Рис. 46. Эмбрион на 22-й стадии развития (постсомитный период, 54—55 дней после оплодотворения, 23—28 мм).....	100
Рис. 47. Эмбрион на 22-й стадии развития (постсомитный период, 54—55 дней после оплодотворения, 23—28 мм).....	101
Рис. 48. Эмбрион на 23-й стадии развития (постсомитный период, 56—57 дней после оплодотворения, 27—32 мм).....	102
Рис. 49. Эмбрион на 23-й стадии развития (постсомитный период, 56—57 дней после оплодотворения, 27—32 мм).....	103
Рис. 50. Схема расположения основных отделов головного мозга человека на сагиттальных сечениях на 23-й стадии.....	104
Рис. 51. Дифференцировка стенки полушарий переднего мозга.....	105
ЗАКЛЮЧЕНИЕ.....	106
ЛИТЕРАТУРА.....	107
СОДЕРЖАНИЕ.....	109

ПРЕДИСЛОВИЕ

Эта книга задумывалась как небольшое введение в эмбриональное развитие человека. Причин для этого несколько. С одной стороны, на русском языке описания I триместра развития человека давно не появлялись. Отдельные скромные подглавки в акушерско-гинекологических руководствах обычно представляют собой упрощенный пересказ «Эмбриологии человека» Б.М. Пэттена (1959), «Основ эмбриологии по Пэттену» Б. Карлсона (1983) или в лучшем случае «Langman's medical embryology» Т. Sadler (1995). Отечественные данные по нормальному развитию человека практически отсутствуют. Единственное обобщённое отечественное издание по эмбриологии человека опубликовано Л.И. Фалиным в 1976 г. При издании «Эмбриологии человека» он привлёк как имевшиеся на тот момент мировые данные, так и свои оригинальные результаты. В его книге нашли отражение основные работы, посвящённые систематическому исследованию развития человека (Mall F., 1914; Scammon R., Calkins L, 1929; Streeter G., 1942; Voening H., 1957; Пэттен Б.М., 1959; Willis R., 1962; Starck D., 1965; Hamilton W. *et al.*, 1966). По неизвестным причинам не были учтены обширные работы W. His (1904), F. Altman, D. Dittmer (1962) и «Атлас человеческих эмбрионов» (Gasser R., 1975). Все перечисленные авторы занимались эмбриональным развитием человека и проблемами периодизации I триместра развития. Они пытались объединить имеющиеся данные и создать таблицы нормального развития человека, как это сделано для всех лабораторных и экспериментальных животных. Такие таблицы унифицируют работы эмбриологов, что позволяет сравнивать материалы, полученные разными авторами. Однако в русскоязычной литературе периодизация развития человека дается, как правило, без упоминания общепринятых стадий нормального развития. Приводится возраст или размер эмбриона без упоминания эмбриональных стадий развития. Справедливости ради надо отметить, что многие современные руководства, выпущенные во Франции и англоязычных странах, также не пользуются периодизацией развития по стадиям. Авторы считают, что для идентификации возраста достаточно гинекологического или биологического возраста эмбриона.

6

Отсутствие чёткой периодизации развития человека на русском языке заставило меня провести ревизию собственного материала и сопоставить его с уже имеющимися в литературе данными. За последние годы появилось не так много работ, посвящённых этой проблеме. Лучшие из них — работы R. O'Rahilly *et al.* (1987); R. O'Rahilly, F. Muller (1993) и L. Harkness, D. Baird (1997) — прекрасно выполнены, но страдают одним общим недостатком — отрывочностью сведений о ранних стадиях постимплантационного развития. После 35—40-го дня развития с эмбриональным материалом и его описанием не возникает проблем ни у одного из упомянутых авторов. Однако с 12-го по 30-й день развития описанные эмбрионы единичны, а периодизация крайне условна. Для описания этого периода развития мне пришлось использовать более 30 эмбрионов, что превышает имеющиеся в литературе данные примерно в 2 раза. На основании этих исследований удалось ликвидировать некоторые пробелы в наших знаниях как о формировании первичной полоски, так и о нейруляции у человека.

Второй причиной создания этой книги является отсутствие в литературе хороших иллюстраций, отображающих эмбриональное развитие человека. Если фотографии 6—8-недельных эмбрионов человека встречаются даже в популярных изданиях, то с зародышами ранних сроков существует масса проблем. Известная *за* рубежом работа по медицинской эмбриологии «Langman's medical embryology» (Sadler T., 1995), выдержавшая 20 переизданий, представляет собой справочник по эмбриональному развитию мышей. В этом издании фотографии раннего развития человека практически отсутствуют. Их заменяют схемы и снимки развития животных. Однако, к сожалению, даже на этапе нейруляции отличие мыши от человека столь велико, что может быть предметом сравнительной эмбриологии (Савельев С.В., 1993, 2001).

С учетом сказанного в нашей книге для всех стадий эмбрионального развития использован только оригинальный иллюстративный материал. Мы преодолели ряд технических трудностей и предоставили читателям снимки, сделанные в масштабе от 1:30 до 1:1. Это позволит впервые увидеть целых эмбрионов человека в первые дни после имплантации и в нейруляционный период. По мере возможностей все стадии и их ключевые признаки продублированы оригинальными гистологическими препаратами.

Существует и третья причина подготовки этой работы к печати — рост интереса к эмбриональному развитию человека. Популярность этой области науки стала возрастать в связи с декларированными достижениями в изучении генома человека и теоретическими успехами в об-

ласти клонирования и поиска стволовых клеток. Даже если допустить, что геном человека стал полностью известен, а мистифицированное клонирование стало реальностью, то и в этом случае выращивание органов или их фрагментов будет носить только умозрительный характер. Причин для этого печального вывода несколько. Во-первых, надо помнить, что между линейной структурой ДНК и трёхмерной морфологией организма лежит ничем не заполненная пропасть. Пока мы не знаем, по каким законам возникает, наследуется и воспроизводится форма организма. В ядре нет гомункулуса, а законы развития формы далеко не сводятся к биохимическим реакциям. Левая и правая рука заметно различны и незаменимы, хотя их генетический аппарат одинаков. В эмбриологии намного чаще, чем хотелось бы, морфологические признаки возникают и успевают исчезнуть ещё до того, как появится первая неоднородность в активности генов. Эти парадоксы не решаются рутинными молекулярно-генетическими приёмами и пока остаются без ответа. Во-вторых, органы и системы эмбриона возникают как результат индукционных, коммуникативных и межклеточных взаимодействий. Их природа в большинстве случаев неизвестна. Нога не будет вырастать отдельно, без предварительной индукции почки конечности. Её клетки не будут размножаться без развития кровеносной системы, а мускулатура не сформируется без центральной иннервации. Согласованность этих процессов является необходимым, но невыполнимым условием при выращивании отдельных органов. В третьих, существует принципиальное ограничение в пролиферации соматических клеток. Больше 50—55 делений соматические клетки пройти не могут. После этого — старение и смерть организма. Счётчик делений включается только при мейозе, а это — половой процесс. Поэтому создание клонированных организмов и выделение стволовых клеток имеет пока непреодолимое препятствие — ограничение времени жизни соматических клеток.

Единственный способ для решения указанных проблем, если не принимать во внимание авантюрные идеи, — это изучение нормального развития человека и животных, чтобы понять законы формообразования и способы их генетического обеспечения. В какой-то мере помочь в этом и призвано настоящее издание.

Структура книги предельно проста. Первая её часть посвящена проблемам изучения эмбриогенеза человека, во второй части представлены стадии нормального развития. В описание вошли стадии развития, начиная с имплантации зародыша в матку. До этого периода проходят стадии оплодотворения, формируется бластоциста и

8 Стадии эмбрионального развития мозга человека

зародыш мигрирует в матку. В связи с развитием различных способов искусственного оплодотворения этот период детально исследован и широко освещён в литературе. Повторять тривиальные истины, уже выделенные в самостоятельную отрасль медицины и эмбриологии, необходимости нет.

Анатомическая номенклатура по эмбриональному развитию мозга разработана недостаточно чётко. Поэтому там, где возможно, использованы последняя версия международной анатомической номенклатуры или устоявшиеся эмбриологические (латинские или английские) термины, опубликованные в крупных обзорах.

Иллюстративный материал для настоящего описания составили 211 эмбрионов, макроскопически и гистологически исследованные при анализе нормального развития. Серийные срезы эмбрионов толщиной 10—15 мкм окрашивали по Нисслю, Маллори, гематоксилином и эозином. Иллюстрации были подготовлены при использовании специальной техники для макро- и микросъёмки. В её приобретении мне оказали большую поддержку «Фотомастерские РСУ» и лично И.А. Бажан и В.В. Джолос.

Выражаю особую благодарность хирургам-гинекологам Т.Н. Макринской и О.В. Петрову, которые, благодаря своему мастерству и добросердечию, обеспечили меня уникальным материалом по развитию человека, а также сотрудникам лаборатории развития нервной системы НИИ морфологии человека РАМН, осуществившим гистологическую обработку значительной части материала.

І. ПРОБЛЕМЫ ИЗУЧЕНИЯ ЭМБРИОНАЛЬНОГО РАЗВИТИЯ ЧЕЛОВЕКА

Проблемы изучения 11

Основная проблема описания эмбрионального развития любого животного состоит в том, что никаких стадий эмбрионального развития в реальности не существует. Впрочем, нет и никакой суточной периодизации развития. На эмбрион, находящийся в матке и подвешенный в околоплодной жидкости, суточный ритм оказывает очень косвенное влияние, которое маскируется физиологической нестабильностью состояния матери. Привязка развития к периоду вращения Земли выглядит более правомочной, чем стадии развития, но её реальное влияние на зародыш столь же заметно, как и движение нашей Галактики. Поэтому любая периодизация непрерывного развития — условность. Она может быть более или менее удачной, но всё равно это некоторая абстракция. Выделение стадий аналогично разделению нервной системы на центральную и периферическую: тело нейрона лежит в мозге, а отросток тянется к иннервируемому органу, однако в соответствии с традицией, нейрон — это ЦНС, а его аксон — периферическая нервная система, и эти части одной клетки даже изучаются в разных учебных курсах.

Эмбриогенез, как и нервная система, непрерывен. Одно событие морфогенеза переходит в другое, клетки пролиферируют, а индукционные и гистогенетические процессы запускают развитие органов и тканей. Эта непрерывность — реальность, а стадии развития — удобная абстракция, созданная, чтобы сравнивать развитие различных видов животных, определять возраст эмбрионов конкретного вида, изучать формирование отдельных органов и возникновение патологических процессов.

С условностью выделения стадий студенты встречаются на первых же курсах при выполнении практических заданий по определению возраста эмбрионов животных. Подозрительные несовпадения в сроках развития одних органов по сравнению с другими, постоянные вариации размеров зародышей, повторяющиеся расхождения реальных зародышей и книжных образцов, отсутствие стабильных ведущих признаков легко повергает студента в уныние. Мне многократно доводилось внимательно исследовать различные виды амфибий, рептилий, птиц и млекопитающих в больших выборках и от одних родителей. Вывод из 20-летних занятий

12 Стадии эмбрионального развития мозга человека

сравнительной эмбриологией и изучения индивидуальной изменчивости зародышей позвоночных крайне неутешительный.

Даже если взять неоплодотворенную икру травяной лягушки от одной самки и оплодотворить её сперматозоидами одного и того же самца, изменчивость зародышей может смутить многих исследователей: примерно 3—7% зародышей просто уродцы или маложизнеспособные особи. (Попутно отметим, что это заключение справедливо для сегодняшних условий, а через 100—150 лет они могут оказаться самыми приспособленными особями). Оставшиеся примерно 90% зародышей составят более или менее однородную группу. В самом идеальном случае сравнение отдельных особей даст примерно 20% изменчивость по всем системам органов и тканей. Это нормальная изменчивость для потомков одной пары родителей. Их развитие будет различаться на указанную величину как по скорости роста, так и по времени закладки и формирования органов. Если на основании изучения потомков одной пары лягушек создать таблицы нормального развития вида, они будут неточны на 20%. При использовании потомков многих пар животных одного вида индивидуальная изменчивость возрастет до 30—35%. Это та погрешность, с которой приходится мириться в любых исследованиях позвоночных. Одновременно это и намёк на то, что если мы видим «достоверную» эмбриологическую реакцию на воздействие ниже 20%, значит, желаемое выдаётся за действительное.

Таким образом, в абстрагированных от реальности стадиях эмбрионального развития уже заложена как минимум 20% ошибка. Особенно это касается человека как самого изменчивого вида млекопитающих на этой планете. Начать можно с изменчивости мозга. Масса мозга австралийских аборигенов 760—900 г, а европейцев — 1300—1400 г. Только среди европейцев масса мозга может колебаться от 900 до 2300 г (Савельев СВ., 1996). Столь же изменчивы рост, масса тела, форма носа, лица, грудной клетки, суставов и т.д. Представим себе на мгновение, что мозг животных одного вида, пола и возраста у разных особей может различаться по массе в 3 раза. В природе это просто невозможно. Конечно, человек экспериментировал с домашними собаками, копытными и кошками. У этих животных варибельность строения так же заметна, как и у человека. Однако в дикой природе такой индивидуальной изменчивости нет. Следствием невероятной анатомической изменчивости взрослых особей явилась и широчайшая варибельность индивидуального развития человека и домашних животных. Она пока плохо осознаётся исследователями, но постоянно упоминается в литературе как некое загадочное

человеческое свойство. Ничего загадочного тут нет. Надо исходить из минимальной изменчивости развития в генетически однородной группе, составляющей 20%. Учитывая стабильную анатомическую вариабельность человека, можно предположить, что изменчивость признаков в искусственно выделенных стадиях будет не менее 40%. Примерно такую картину с сожалением наблюдали авторы, создававшие периодизацию развития человека. Начиная с самых первых публикаций 150-летней давности Арнольда и Толдта и кончая современными исследованиями (Harkness L, Baird D., 1997), мы видим одну и ту же проблему — нестабильность стадийных признаков развития человека. В эмбриональном развитии человека суммировались два процесса: присущая всем видам индивидуальная изменчивость онтогенеза и невероятно высокая анатомическая вариабельность строения, характерная для человека. Это и привело к трудностям анатомо-стадийной периодизации развития человека. Печально, но ни молекулярно-генетические, ни биохимические параметры для подобной периодизации не подходят. По-видимому, изменчивость и условность периодизации человека надо воспринимать как данность. Ситуация изменится только тогда, когда человечество, перемешавшись много раз, «сварит в котле истории» миллиарды однотипных особей, чтобы получились усреднённые люди без этнической принадлежности и сегодняшней индивидуальной изменчивости. Но даже если они будут похожи между собой, как воробьи в скверике, и при этом изменчивость стадий развития сузится до 20%, все равно сохранится небольшая изменчивость, поскольку в линейной структуре ДНК нет трёхмерного гомункулуса, который мог бы быть образцом для копирования. Законы морфогенеза построены на таком зыбком субстрате, как межклеточные взаимодействия, которые слишком плохо знают, что последует за очередным этапом развития. По этим причинам все исследователи старались найти орган поконсервативнее, постабильнее, а морфологический признак — попроще, да и снаружи зародыша. Давно стало ясно, что таким органом является нервная система.

Нервная система возникает первой, после дифференцировки 3 зародышевых листков. Нейруляция является первым морфологическим выделением конкретного органа зародыша. Нейруляция и развитие нервной трубки запускают целый комплекс индукционных и морфогенетических последствий, которые приводят к формированию специализированных производных эктодермы, мезодермы и энтодермы. Нервная система, возникнув первой, развивается быстрее, чем другие органы зародыша, составляя от 1/3 до 1/6 всего тела. Эту роль нервной системы отметил ещё на заре исследований эмбрионального развития человека Земмерринг в

14 Стадии эмбрионального развития мозга человека

своей знаменитой работе «Образы человеческих эмбрионов» (конец XVIII века). Попытки описания эмбриогенеза мозга сопровождались разработкой различных типов классификаций эмбрионального развития, начиная с Арнольда, Толдта и Кёлликера в XIX веке.

Тем не менее становление пространственной организации головного мозга человека долгое время оставалось неисследованным. Одной из первых систематических попыток исследовать развитие головы и мозга у эмбрионов человека стала работа Е. Наескел (1877). Надо отметить, что это исследование было вызвано эволюционными интересами автора, который стремился продемонстрировать сходство раннего развития мозга в различных группах позвоночных. Геккель убедительно доказал наличие этого эмбрионального сходства и представил довольно большой ряд ранних зародышей человека с подробным анатомическим описанием. Это исследование претендует на место первого описания топологических преобразований головного мозга на ранних этапах развития. Однако спустя год после выхода этой работы были обнаружены некоторые неточности в изображении уже хорошо известных стадий развития человека, возникли также подозрения, что Геккель пририсовывал человеческим эмбрионам хвосты и смещал локализацию мозговых зачатков (Наескел Е., 1906).

Многочисленные проверки, к сожалению, подтвердили возникшие сомнения в достоверности результатов Геккеля, а современный анализ его работ показывает, что представленный в них фактический материал по развитию мозга человека не внушает доверия. Примерно в это же время начались интенсивные исследования периодизации эмбрионального развития человека. Уже в 1887 г. между W. His и F. Keibel разгорелась оживленная дискуссия о проблемах достоверности выделения стабильных стадий развития эмбрионов человека. Эмбриональный материал по раннему периоду развития человека весьма индивидуально изменчив, что вызывало у Гиса сомнение в возможности создания достоверной периодизации онтогенеза.

Причиной споров стали оригинальные работы F. Mall, которые положили начало созданию знаменитой коллекции эмбрионов института Карнеги в 1887 г. («Carnegie collection» Carnegie Institute, Washington, USA). F. Mall исследовал 266 фиксированных эмбрионов человека размером от 2 до 25 мм, которых разделил на 14 групп — стадий развития. Каждой группе он присвоил символ: заглавную букву латинского алфавита — от H до U (Mall F., 1914). Надо отметить, что F. Mall базировался на анализе только внешней формы эмбрионов. Для этого он использовал фотографии зародышей.

Проблемы изучения 15

Внутреннее состояние зародышей его практически не интересовало. В то время предполагали, что у высших позвоночных можно вычислить периодизацию развития, как и у низших многоклеточных. Но с биологической точки зрения формализованная периодизация онтогенеза неравноценна для различных организмов. Если у некоторых нематод или примитивных хордовых мы можем высчитать каждый пролиферативный цикл, то у большинства млекопитающих развитие носит регуляционный характер. Чем сложнее организм, тем более вероятна судьба отдельной клетки, тем выше изменчивость развивающихся особей.

Это легко понять при сравнении развития насекомых и амфибий. У насекомых генетическая детерминация онтогенеза столь высока, что отростки нейронов головных ганглиев точно повторяют свое ветвление из поколения в поколение. Нарушение такой детерминационной организации нейронов приводит к утрате видовой памяти или гибели насекомого. У амфибий развитие построено преимущественно на специфических межклеточных взаимодействиях, которые повышают устойчивость развития. Одновременно увеличивается и индивидуальная изменчивость эмбрионов. Например, на стадии нейрулы можно избирательно уничтожить до 50% нейроэпителиальных клеток, что приведёт только к уменьшению размеров зародыша, но не к его гибели (Савельев С.В., 1993). Платой за надёжность онтогенеза является отказ от жёсткой генетической детерминации судеб отдельных клеток, что неизбежно приводит к увеличению индивидуальной изменчивости.

Один из самых изменчивых видов на планете — человек. Следовательно, у столь изменчивого вида следует ожидать и значительной вариабельности индивидуального развития. Это полностью подтверждают работы G. Streeter (1942—1951), который провел масштабную ревизию работ F. Mall, исследовал эмбрионы человека из коллекции Карнеги и впервые выделил с 10-й по 23-ю стадии эмбрионального развития человека. Прекрасно понимая условность выделения «стадий», он старался говорить и писать о «горизонтах развития», чем подчеркивал расплывчатость установленных границ этапов развития. Работы G. Streeter имели большое значение для своего времени, но они базировались на сравнении развития человека и эмбрионов макаки. Это сравнение, как показали последующие работы, во многом некорректно. Эмбрионы от стадии оплодотворения до начала нейруляции G. Streeter практически не рассматривались и были описаны R. O'Rahilly в 1973 г. Затем им в соавторстве с F. Muller (1993) была проведена ревизия материалов G. Streeter и заново описано развитие эмбрионов человека, без ошибок,

16 Стадии эмбрионального развития мозга человека

связанных с использованием животных на аналогичных стадиях. Эти авторы имели в своем распоряжении около 600 эмбрионов в виде серийных гистологических срезов, что позволило им реконструировать внешний вид органов и основные события на каждой из описываемых стадий. Однако надо учитывать, что в материалах института Карнеги преобладают эмбрионы, полученные в результате спонтанных аборт и подвергшиеся аутолизу. Значительная часть эмбрионов этой коллекции — с аномалиями развития, что снижает ценность постадийных признаков и приводит к чрезмерной индивидуальной вариабельности.

Работы G. Streeter проводились исключительно на обезьяньем и человеческом материале, тогда как одновременно с ним были предприняты большие сравнительно-эмбриологические исследования развития млекопитающих различных видов (Witschi E., 1948—1962). На основании этих работ были созданы так называемые «стандартные стадии», представляющие собой универсальный набор признаков развития млекопитающих и человека. Этот принцип периодизации делал сопоставимым развитие человека с развитием животных и основывался на воспроизводимых внешних изменениях морфологии зародышей. E. Witschi разделил весь эмбриональный период на 33 стадии, что на 10 стадий больше, чем было «горизонтов» у G. Streeter. Большая часть дополнительных стадий связана с нейруляцией и сомитным периодом, когда определение возраста эмбриона возможно с точностью до 28—32 ч. Именно по этому периоду у G. Streeter не было достаточного материала, и он свел весь сомитогенез в 4 «горизонта» (X—XIII). R. O'Rahilly и F. Muller спустя почти 40 лет расширили период сомитогенеза еще только на одну стадию (O'Rahilly R. *et al.*, 1987). Они прекрасно понимали ограниченность «горизонтов» G. Streeter и пошли вполне рациональным путём — введением подстадий. Эти авторы разделили 5-ю стадию на 3 подстадии, а 6-ю — на 2 (см. таблицу). Собственно говоря, R. O'Rahilly и F. Muller начали расширять «горизонты» G. Streeter до стадий E. Witschi. Можно только сожалеть, что работы E. Witschi, построенные на глубоком и объективном сравнительно-эмбриологическом материале, не нашли дальнейшей поддержки. Причиной этого стала доступность коллекций эмбрионов человека института Карнеги. Используя коллекционные материалы, исследователи были вынуждены следовать периодизации G. Streeter, поскольку имели дело с уже готовыми гистологическими сериями препаратов.

Принципиальным событием в ревизии стадий развития эмбрионов человека стали работы L. Harkness и D. Baird (1997). Они исследовали 310 эмбрионов, полученных в результате простагландиновых абортов от здоровых женщин. Ими были изучены эмбрионы от 7-й до 23-й ста-

Проблемы изучения 17

дии. Преимущественно использовались данные внешнего осмотра и микроанатомическое описание признаков стадий. Реальный, хорошо документированный материал в работе присутствует только с конца нейруляции (10-я стадия), что позволяет усомниться в корректности описаний формирования первичной полоски и нейруляции. Однако тот факт, что авторы использовали для анализа развития целых эмбрионов без патологии, повышает ценность их исследования. L. Harkness и D. Baird показали, что изменчивость не так велика, как писали R. O'Rahilly и F. Muller, а существующая периодизация развития нуждается в значительном уточнении.

На сегодняшний день в эмбриональном периоде развития человека можно довольно точно выделить около 40 стадий, которые имеют достаточно чёткие морфологические критерии (см. таблицу). Единственным показателем, не претерпевшим никаких изменений за всю историю описания нормального развития человека, явилась темя-копчиковая длина эмбриона (рис. 1, б—г). Она была впервые введена в практику эмбриологических исследований человека Арнольдом в 1887 г. (Keibel F., Mall F., 1910). Однако при практических исследованиях этот показатель разумно использовать только после 26-го дня развития, когда эмбрион достигает размера 5—6 мм (12-я стадия). До этого момента темя-копчиковая длина зародыша не является показателем его возраста, поскольку существуют естественные осевые изгибы зародыша, связанные с сомитогенезом, нейруляцией и закладкой кровеносной системы (рис. 1, а). Поэтому в период нейруляции зародыш может как бы уменьшаться по длине, а затем увеличиваться до исходного состояния. После завершения сомитогенеза и рудиментации хвоста этот показатель становится надежным способом определения возраста эмбрионов вплоть до середины II триместра развития.

Наряду с попытками разделить эмбриогенез человека на абстрактные стадии развития или сортировать с помощью линейки, существует и относительно естественный способ описания развития — по дням и конкретным морфологическим признакам. Этот подход широко ввел в медицинскую практику Т. Sadler ещё в 1963 г. Зная проблемы периодизации развития человека из работ G. Streeter и E. Witschi, он решил задачу самым простым способом: предложил в качестве дискретных периодов использовать дни от оплодотворения, а за критерии возраста конкретного зародыша принимать внешние признаки. Он отказался и от стадий развития, и от линейных измерений зародышей. Этот подход оказался весьма удобным, а книга Садлера выдержала к 1995 г. 17 изданий, чего нельзя сказать о других руководствах. Подход Садлера состоит в использовании описания, схемы

Сравнение морфологических признаков и стадий эмбрионального развития, по данным разных авторов

СТАДИИ развития по коллекции института Карнеги	ПОДСТАДИИ развития, выделенные разными авторами	РАЗМЕР эмбрионов, мм	СОМИТЫ (число, с которым и зародыша считают на этой стадии)	БИОЛОГИЧЕСКИЙ возраст (дни), время от момента оплодотворения	МОРФОЛОГИЯ эмбриона (основные признаки стадии)
I	II	III	IV	V	VI
1-я		0,1-0,15		1	Оплодотворение
2-я		0,1-0,2		2 3	2-я клеточная стадия, к концу 2-го дня — 4-я клеточная стадия 8—12—16-клеточная стадия, морула
3-я		0,1-0,2		3-4	Ранняя бластоциста (58 клеток)
4-я		0,1-0,2		5-6	Свободная бластоциста (107 клеток), начало прикрепления бластоцисты
5-я	5a 5b 5c	0,1 0,1 0,15-0,2		7-8 8-9 10-11	Первичная имплантация, амниотическая полость Двухслойный зародышевый диск, внезародышевая мезодерма Появление трофобласта и трофобластических лакун, желточный мешок
6-я	6a 6b 6c	0,2 0,6 0,8		12-13 13 14	Васкуляризация лакун и появление хорионических волосков Ранняя первичная полоска Средняя первичная полоска, начало миграции мезодермы
7-я	7a 7b 7c	1 1,4 1,4		15 16 17	Поздняя первичная полоска с ямкой в центре бугорка, максимальная длина первичной полоски, листовидный зародыш с дорсальной поверхности Трехслойный зародышевый диск, заканчивается миграция мезодермы Формирование ното хорда, прехордального поля и клоакальной мембраны
8-я	8a 8b	1,5 1,5		18 19	Парные роstralные нервные валики, увеличение прехордального поля Провизорные пресомитные нервные валики, начало формирования 1-го сомита
9-я	9a 9b 9c	1,5 1,5-2 2	1 2 3	19-20 20 21	Появление 1-го сомита и нервного желобка Формирование 2-го сомита Крест из временных нервных валиков, открыт головной регион

Продолжение таблицы

I	II	III	IV	V	VI
10-я	10a	2,1	4	21	Медиальные валики в головном регионе, среднемозговой изгиб
	10b	2,4	5	22	3 пояса валиков в головной части нервной пластинки
	Юс	2	6	22	Контакты между нервными валиками на уровне 3—6-го ромбомеров
	10d	1,9	7-8	22-23	Исчезновение пресомитных валиков, появление внутренней структуры сомитов, формирование первой зоны смыкания нервных валиков
	10e	2-3,5	9-12	23	Расширение зоны смыкания нервных валиков на уровне 3—7-го сомитов, 2 глоточные складки, зрительная бороздка, нейруляционные волны закрывают почти весь спинной и головной мозг
11-я		2,5-4,5	13-20	23-25	Закрывает ростральный нейропор, зрительный пузырь, слуховая плакода
12-я	12a	3-4	21-25	25-26	4 жаберные складки, слуховой пузырёк и его ганглий
	12b	4-5	26-29	27	Каудальный нейропор закрыт, появление почек верхних конечностей
13-я		4-6	30-35	28-29	4 почки конечностей, глазной бокал, хрусталиковый диск, затем ямка, прорывается ротовая мембрана, формирование 3 висцеральных дуг
14-я		5-7	36-44	30-32	Хрусталик в зрительном бокале, носовые плагоды, рудиментация хвоста, отчётливые эндолимфатические протоки
15-я	15a	7		33-34	Носовая ямка, пальцевые пластинки верхних конечностей, отшнуровка хрусталика от эктодермы, уменьшение желточного мешка
	15b	8		35	Появление носовой складки, удлинение верхней конечности
	15c	9		36	Слуховое возвышение, пальцевые пластинки на нижних конечностях, формирование максиллярной щели, мандибулярной и гиоидной дуг
16-я	16a	8-9		37-38	Носовая ямка окружена валиком, пигмент сетчатки, появляется слуховой бугорок, появление выступов пальцев руки
	16b	10-11		39-40	Появление выступов пальцев ног, формирование печёночного выступа
17-я		11-14		41-43	Голова резко увеличивается, тело выпрямляется, отчётливая носолицевая выемка, чёткий слуховой бугорок, лучи пальцев
18-я		13-17		44-46	Локтевой выступ верхней конечности, медиальный носовой бугорок, появление слезоносовой складки, появление колена, валика века
19-я		16-18		47-49	Начало закрытия лицевых щелей, появление пальцев рук и ног, удлинение и распрямление тела
20-я		18-22		50-51	Удлинение верхних конечностей, полное исчезновение хвоста, формирование вентрально направленного локтя
21-я		22-24		52-53	Пальцы удлиняются и руки приближаются друг к другу так же, как и ноги, появление фаланг пальцев, хрящевая ушная раковина
22-я		23-28		54-55	Закрываются лицевые щели, веки и ушные раковины увеличиваются
23-я		27-32		56-57	Голова становится более округлой, пальцы рук касаются носа

и фотографии зародыша в характерном ракурсе для данного периода развития. Однако даже в последних переизданиях этого руководства фотографии эмбрионов являются редкостью. От имплантации зародыша (7—8-й день) и до середины 4-й недели (25—27-й день) изображения реальных человеческих зародышей отсутствуют. Из книги в книгу кочуют туманное изображение первичной полоски (16-й день), опубликованное 70 лет назад (Heuser C, 1932), и немного более поздняя микрофотография среза бластоцисты (13-й день) (Hertig A. *et al.*, 1956). Понятно, что ранний постимплантационный период развития наиболее сложен для сбора материала, а единичным находкам столь ранних эмбрионов долгое время присваивались имена исследователей.

За последние 50 лет ситуация улучшилась весьма незначительно. Прорисовки зародышей, сделанные с далеко не идеальных срезов коллекции Карнеги, которые приводят в своих работах R. O'Rahilly и F. Muller, дают весьма условное представление о развитии зародыша человека, особенно в период нейруляции. Это привело к тому, что даже в современных медицинских руководствах на 15 из 17 фотографий онтогенеза человека между 13-м и 27-м днём развития фигурируют мыши «на схожих стадиях развития». Сходство ранних стадий развития различных животных является глубоким заблуждением, возникшим во времена «силового» доказательства биогенетического закона. Достаточно лишь упомянуть, что у эмбриона мыши в конце нейруляции формируется 3 нейропора, а не 2, как у человека (Савельев СВ., 2001). Поэтому смелая замена человеческого развития на мышиное явно преждевременна, особенно в руководствах по эмбриологии для акушеров и гинекологов (Sadler T., 1995).

Следовательно, периодизация развития человека нуждается в дальнейшем уточнении и дополнении. Существующие системы при всех их недостатках являются достаточной базой для полноценного описания нормального и патологического развития в эмбриональный период. Они нуждаются в дополнительных исследованиях ранних постимплантационных стадий, гистологических пояснениях и в реконструировании сложных морфогенетических событий.

Пионером такого подхода к развитию человека следует считать Гиса (His W., 1880—1904). В своём основном руководстве, посвящённом развитию мозга (1904), он исследовал более 50 эмбрионов человека с применением микроанатомии, гистологии и трёхмерных пластических реконструкций. Гис дал подробное описание основных событий, связанных со становлением формы головного мозга после замыкания нервной трубки. Его работы были настолько тщательно выполнены, что являлись основой руководств по развитию нервной системы в течение почти 60 лет.

Рис. 1. Форма зародыша и методы измерения темя- копчиковой длины.

а — изменение формы эмбриона человека за период от первичной полоски до окончания нейруляции. Вид с латеральной поверхности. За время развития эмбрион несколько раз изменяет свой размер: первый раз — в момент появления сомитов, второй — при начале нейруляции.

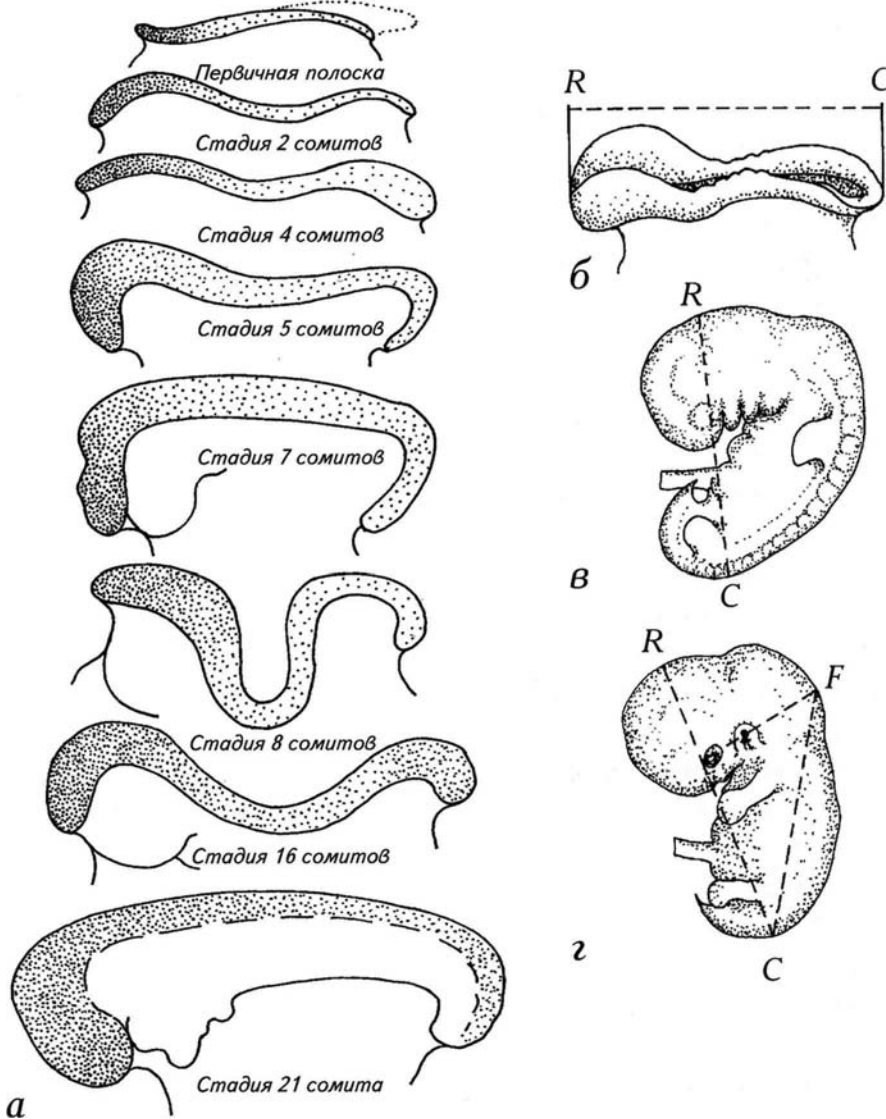
Измерение длины зародыша:

б — на нейруляционных стадиях;

в — на стадии почек конечностей;

г — в конце эмбрионального периода.

Р — темя, *С* — копчик, *Ф* — определение места соединения атланта с черепом. Эта зона рассматривается как условная точка переднего конца позвоночника. Определение длины позвоночника *Ф—С* долгое время считалось стабильным параметром возраста зародыша, но в практике не прижилось.



За это время были проведены многочисленные исследования, посвящённые отдельным стадиям развития мозга человека (Barniville H., 1915; Streeter G., 1951; O'Rahilly R. *et al.*, 1987). Однако в большинстве случаев интерес к развитию мозга носил случайный характер и определялся необходимостью установления этапов созревания коры головного мозга (Поляков Г.И., 1938, 1940; Sauer B. *et al.*, 1983).

Выполненные в этот период работы были сосредоточены на установлении основных временных границ морфологических событий развития головного мозга человека. Однако сложности, связанные с определением возраста эмбрионов человека, привели в конечном итоге к весьма значительным разночтениям в том, что касается времени и продолжительности этапов развития головного мозга (Маршаль М., 1905; Meyer W., 1951; Кнорре А.Г., 1956, 1963, 1969; Voening H., 1957; Дыбан А.П., 1959; Фалин Л.И., 1976). Только к концу 70-х годов начались систематические исследования морфологического становления головного мозга человека на ранних этапах развития, которые основывались на материалах по развитию человека, собранных в коллекции Карнеги в США (O'Rahilly R., Muller F., 1981, 1984; O'Rahilly R. *et al.*, 1987).

Поскольку по поводу «стадийности» развития человека существуют различные мнения, представляется логичным рассматривать их как в хронологической последовательности, так и в связи с конкретными этапами морфогенеза мозга и эмбриона. Такой подход кажется правомерным потому, что большинство исследователей обосновывали свои представления о развитии, изучая отдельных зародышей или весьма ограниченные группы эмбрионов человека.

Таким образом, сложилась ситуация, при которой даже периодизация постимплантационных стадий выполнена явно неудовлетворительно. Существуют отрывочные описания поздних бастоцист, стадий первичной полоски и нейруляционного периода. Несмотря на обилие и доступность эмбрионального материала, после 4-й недели развития реальные изображения мозга можно получить только в виде условных графических реконструкций, воссозданных по срезам эмбрионов. Приемлемых микроанатомических иллюстраций, необходимых для анатомирования абортусов, нет, что делает большинство руководств бесполезными в практической работе патологов и гинекологов. В настоящей монографии при описании развития человека в эмбриональный период отражён большой опыт, накопленный автором. Материал изложен таким образом, что читатели легко смогут воспользоваться этим опытом.

Границы I триместра, выбранные в настоящей работе, не случайны. Понятно время начала обзора — первое морфологическое обособление двухслойного зародыша на 13-й день развития. Периодизации развития человека до этого периода посвящены многочисленные работы, связанные с проблемами искусственного оплодотворения. Дублировать эти прекрасно иллюстрированные пособия не входило в задачи автора. Относительно последних рассмотренных стадий развития необходимы некоторые пояснения.

Согласно данным многих авторов, в период между 7-й и 8-й неделями развития завершается начальный морфогенез основных систем органов человеческого зародыша (Muller F., O'Rahilly R., 1983—1990; Streeter G., 1951). Именно в этот момент у человека наблюдается переход от эмбрионального морфогенеза к фетальному периоду. За неделю (между 42-м и 49-м днём) эмбрион утрачивает сомитон, жаберные структуры и хвост и по сути дела превращается в плод с видоспецифическими особенностями человека. Эти наблюдения привели ряд исследователей к выводу о том, что период между 7-й и 8-й неделями следует выделить в самостоятельный этап развития и назвать метаморфозом (Morales H., Sanches-Montesinos I., 1982). Идею выделения 23-й стадии (8-я неделя) в качестве переломного периода развития предложил ещё G. Streeter в 1942 г. Он считал, что на 8-й неделе завершается эмбриональный этап развития и начинается «фетальный период пренатальной жизни» плода. Этот период онтогенеза человека интересен ещё и тем, что к 8-й неделе развития возникают практически все основные типы аномалий зародыша, связанные с нарушением морфогенеза. Однако G. Streeter считал, что XXIII «горизонт» уже является фетальным периодом развития и не рассматривал его в качестве эмбриональной стадии.

Материалы и описание развития эмбрионов от 12-го до 57-го дня развития расположены во II части в соответствии с естественными «днями развития». Параллельно указаны стадии, принятые в институте Карнеги, и линейные размеры эмбрионов. В описании использованы «подстадии развития» — как уже вошедшие в обиход исследователей, так введенные впервые. Все события эмбрионального развития иллюстрированы макроскопическими и микроскопическими фотографиями и пояснительными рисунками. Основой для настоящего исследования послужили 211 нормальных эмбрионов человека, полученных в результате медицинских аборт у здоровых женщин.

II. МОРФОЛОГИЧЕСКИЕ ХАРАКТЕРИСТИКИ СТАДИЙ ЭМБРИОНАЛЬНОГО ПЕРИОДА РАЗВИТИЯ МОЗГА

ДОНЕЙРУЛЯЦИОННЫЙ ПЕРИОД РАЗВИТИЯ

Морфологической дифференцировке предшествуют стадии оплодотворения, дробления яйцеклетки, миграции и имплантации бластоцисты в стенку матки. Все эти события происходят в течение 7 дней. В соответствии с принятой системой классификации (по коллекциям Карнеги, Carnegie stage) развития человека, этот период разделен на 5 стадий (см. таблицу).

1-я стадия развития

На 1-й стадии развития происходит оплодотворение.

2-я стадия развития

На 2-й стадии осуществляется 4 деления яйцеклетки. 2-я стадия продолжается 2-е и 3-й сутки, за которые формируется 16-клеточная морула. Обе стадии продолжаются в маточной трубе. К концу 2-й стадии зародыш достигает входа в матку.

3-я стадия развития

3-я стадия характеризуется появлением ранней бластоцисты, которая обычно состоит из 58 клеток. К концу 5-го дня развития свободная бластоциста достигает размера 107 клеток, но продолжает оставаться неприкрепленной в полости матки. G. Streeter (1951) и A. Hertig *et al.* (1956) считали, что конец 3-й стадии приходится на начало имплантации эмбриона.

4-я стадия развития

Однако теперь принято, что прикрепленная бластоциста является четким признаком **4-й** стадии развития. Если переводить этот этап развития человека в естественно-биологические рамки, то к моменту имплантации завершается стадия бластулы. После формирования полноценной бластулы начинается гастрюляция, которая продолжается, по данным разных авторов, с 7-го по 17-й день и охватывает 4 или даже 5 стадий. Начинается этот процесс с 4-й стадии. Она продолжается 5-й и 6-й день. В конце этой стадии бластоциста достигает матки и прикрепляется к её стенке.

5-я стадия развития

5-я стадия охватывает период с 7-го по 11-й день. В это время происходит первичная имплантация зародыша и формируется двухслойный зародышевый диск.

В 5-й стадии выделяют 3 подстадии, которые определяются по внезародышевым структурам. В подстадии **5a** (7—8-й день) формируется плотный трофобласт. В подстадии **5b** (9-й день) возникают трофобластические лакуны и эмбриональный зародышевый диск.

Он состоит из 2 слоёв клеток: эпибласта и гипобласта (**рис. 2, 3**). Над эпибластом возникает небольшая амниотическая полость, а к гипобласту прилежит полость первичного желточного мешка, которую называют также экзоцеломической. Эта полость выстлана экзоцеломической мембраной, а амниотическая полость — специализированным слоем уплощённых клеток — амниобластом. Амниобласт соединяется по краям с эпибластом. Подстадию 5с характеризует появление сосудистых лакун вокруг трофобласта. Зародыш, первичный желточный мешок и амниобласт окружены 2 слоями: цитотрофобластом и синцитиотрофобластом. Цитотрофобласт состоит из эпителиеподобных клеток, а синцитиотрофобласт образуется за счёт слияния множества клеток. Он представляет собой гигантскую полиплоидную клетку.

6-я пресомитная стадия (12—14-е сутки)

На 12-й день развития амниобласт и экзоцеломическая мембрана отделяются от цитотрофобласта. Это приводит к тому, что зародыш как бы повисает внутри цитотрофобласта на своеобразных растяжках — связующих стебельках (см. **рис. 3**). Отсутствие первичной полоски на дорсальной поверхности эпибласта свидетельствует о том, что зародыш находится на 12-м дне развития и достиг подстадии **6а** (**рис. 4**). В это время зародыш формирует первичную «ямку», которая в реальности является бугорком. Ранее её описывали как ямку в связи с тем, что на макроскопических препаратах она выглядит как тёмное углубление. Однако при реконструировании зародышей на этой стадии удалось установить, что это образование первоначально представляет собой бугорок (**рис. 5, а, б**). Затем в вершине бугорка формируется ямка, через которую мигрирует мезодерма. Бугорок принимает форму вулкана, и миграция клеток осуществляется через его жерло (см. **рис. 5, б**).

На подстадии **6b** впервые возникает первичная полоска. Она начинает формироваться от каудального края зародыша. Небольшая складка движется в ростральном направлении, где заканчивается ямкой (**рис. 5, а, в**). Зародыш немного вытягивается и представляет собой неправильный диск (**рис. 6, 7**).

На подстадии **6с** через возникшую щель начинают мигрировать клетки, которые располагаются между эпибластом и гипобластом. Из них формируется мезодерма (см. **рис. 6, б, 7, б**). Этими событиями характеризуется стадия средней первичной полоски. В это время формируется полноценная прехордальная пластинка и мезодерма распространяется по всему пространству между эпибластом и гипобластом (**рис. 8, 9**).

К концу 14-го дня миграция клеток мезодермы через первичную полосу замедляется. Эти признаки характеризуют подстадию 6с, которой завершается 6-я стадия развития.

Надо отметить, что чёткая позиция по поводу выделения подстадий в 6-й стадии у большинства авторов отсутствует. В соответствии с периодизацией, принятой в институте Карнеги, выделяют только 2 подстадии. На подстадии 6а возникают хорионические ворсинки, а на подстадии **6b** — первичная полоска (O'Rahilly R. *et al.*, 1987). Но эти события происходят одновременно с 13-го по 15-й день. С другой точки зрения, 6-я стадия начинается на 11-й день, в момент появления первичной полоски (Hertig A., Rock J., 1945; Witschi E., 1956). Некоторые авторы выделяют в процессе гаструляции человека на 5—7-й стадиях особый период формирования первичной полоски (Keibel F., Mall F., 1910; Witschi E., 1956). Оснований для выделения специального морфогенетического периода в достаточно традиционной — для млекопитающих — гаструляции оснований нет. Поэтому мне показалось логичным не усложнять описание развития, а ввести ещё одну подстадию — **6с**.

7-я пресомитная стадия (15—17-е сутки)

Эта стадия характеризуется окончанием миграции мезодермы через первичную полосу во внутрь двухслойного зародыша и формированием закладки ното хорда (см. **рис. 8, 9**). Эпибласт принимает листовидную форму, а поздняя первичная полоска становится тонкой щелью — подстадия **7а**, 15-й день (см. **рис. 8, б, в; 9, а**). В энтодерме возникает небольшая складка, которая тянется вдоль зародыша по медиальной оси (см. **рис. 9, б, в**). Из неё в конечном счёте формируется ното хорд (см. **рис. 9, а, б**).

Расположенные между эктодермой и энтодермой клетки формируют мезодермальный слой, который распространяется в головную часть зародыша (подстадия **7б**, 16-й день). Ното хорд и мезодерма индуцируют начало нейруляции. В зонах контакта энтодермы и эктодермы формируются прехордальное поле и клоакальная мембрана (**7с**, 17-й день; см. **рис. 9, б**). Все эти события сопровождаются изгибами зародыша (см. **рис. 9, в**). В подстадии **7а** он имеет почти плоскую форму, но в момент миграции мезодермы зародыш изгибается, опуская примерно на 35° свой каудальный край. В период закладки ното хорда зародыш восстанавливает первоначальную форму (см. **рис. 9, в**). Взаимодействие хордомезодермы и эктодермы запускает процесс первичной эмбриональной индукции. После индукционного контакта начинается процесс автономного развития нервной системы.

Как в работах прежних лет, так и в современной литературе 7-я стадия описана крайне слабо. Динамика формирования первичной полоски неизвестна, а реконструкция данного процесса ранее не предпринималась. Проведя собственные исследования формирования первичной полоски, я пришёл к выводу о возможности введения 3 подстадий 7-й стадии, что позволит точнее устанавливать возраст и морфогенетическую фазу развития зародыша.

Донейруляционный период 31

Рис. 2. Макрофотографии бластоцисты человека на 11-й день развития (0,2 мм).

а — вид с латеральной поверхности;

б — вид сверху. Эпибласт и гипобласт расположены на границе амниотического и хорионического пузырей.

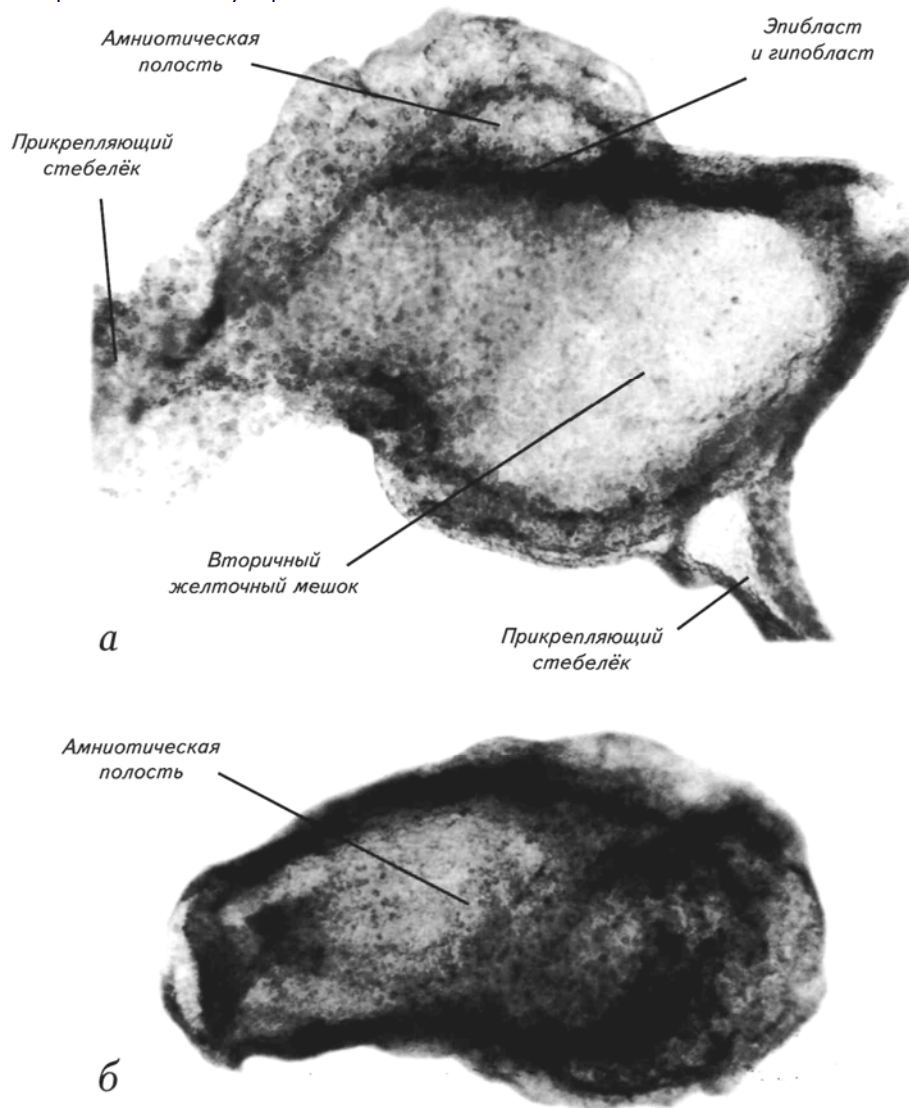
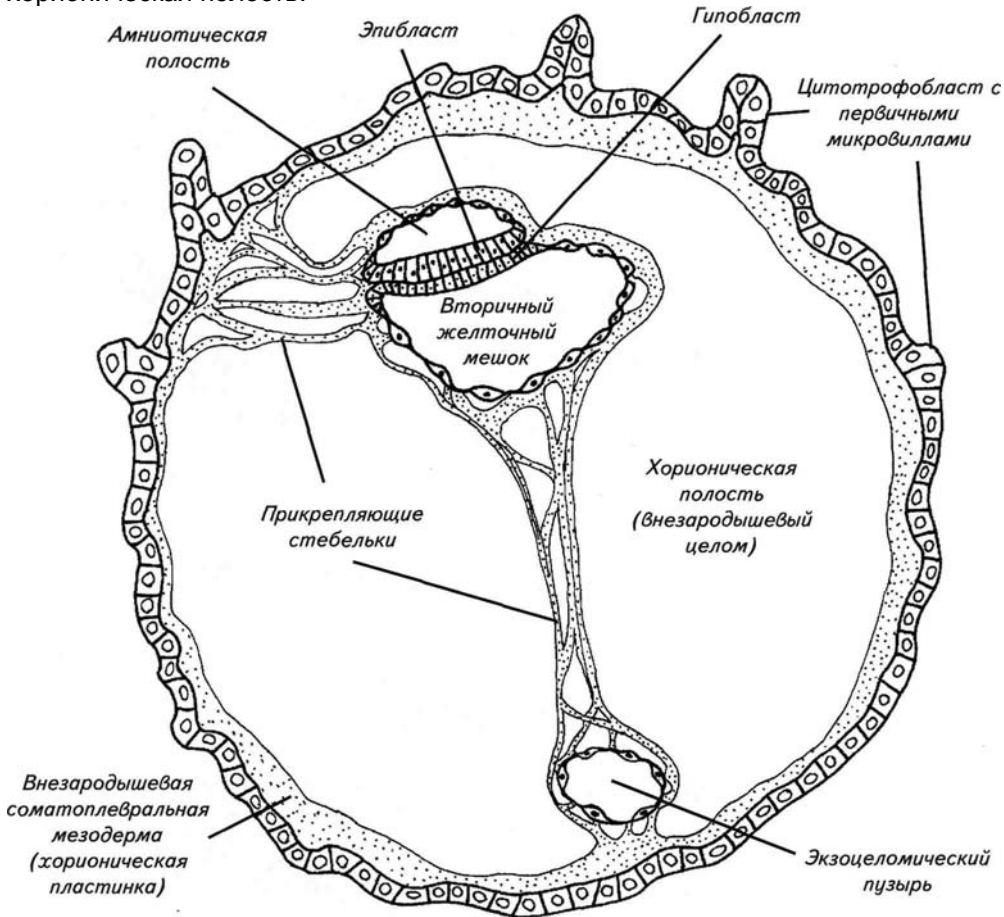


Рис. 3. Схематическое сечение бластоцисты человека на 11 — 13-й день развития.

Зародыш состоит только из 2 слоев клеток: эпибласта и гипобласта. Стенка амниона отделена от трофобласта и сформирована хорионическая полость.



Донейруляционный период 33

Рис. 4. Двухслойный зародыш на подстадии ба (досомитный период, 12—13 дней после оплодотворения, 0,2 мм).

- а* — схематический вид зародыша сверху;
- б* — макрофотография зародыша сверху;
- в* — макрофотография зародыша с латеральной поверхности;
- г* — зародыш внутри цитотрофобласта.

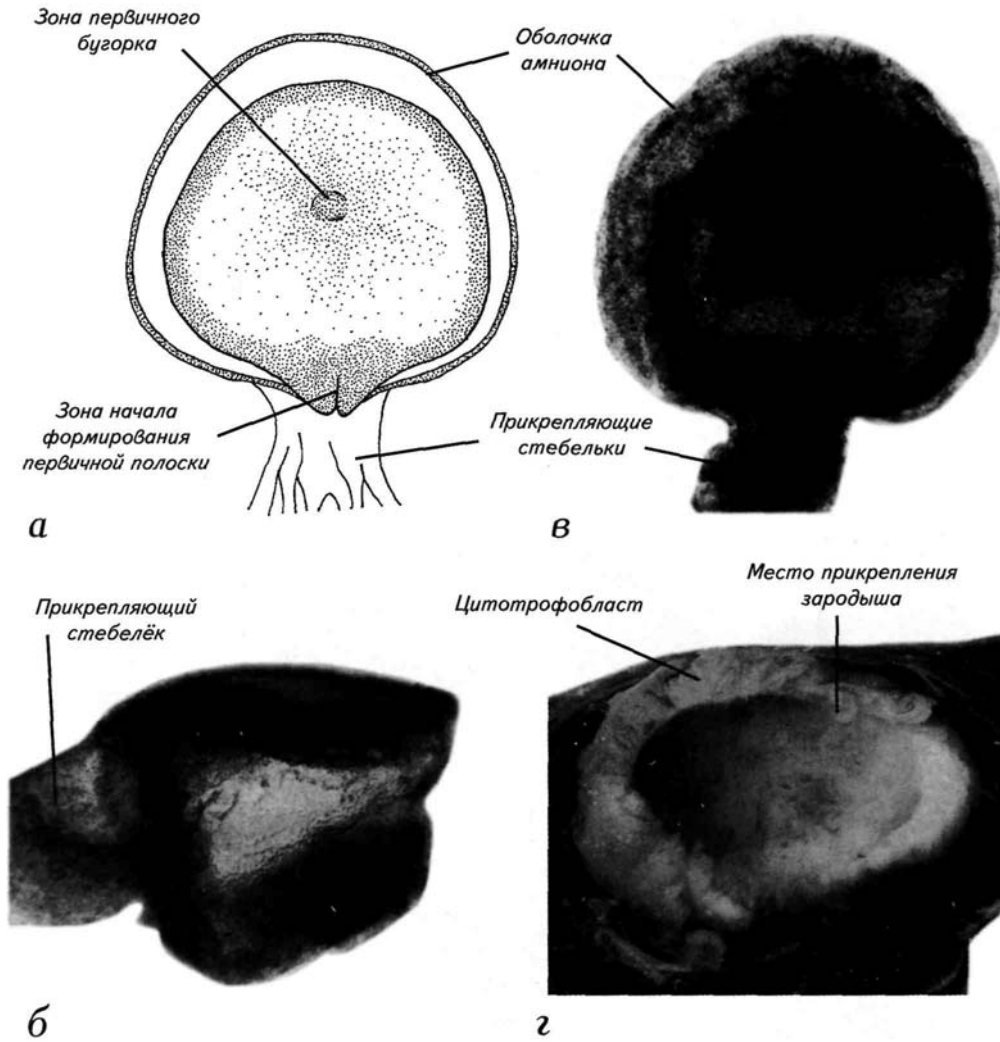
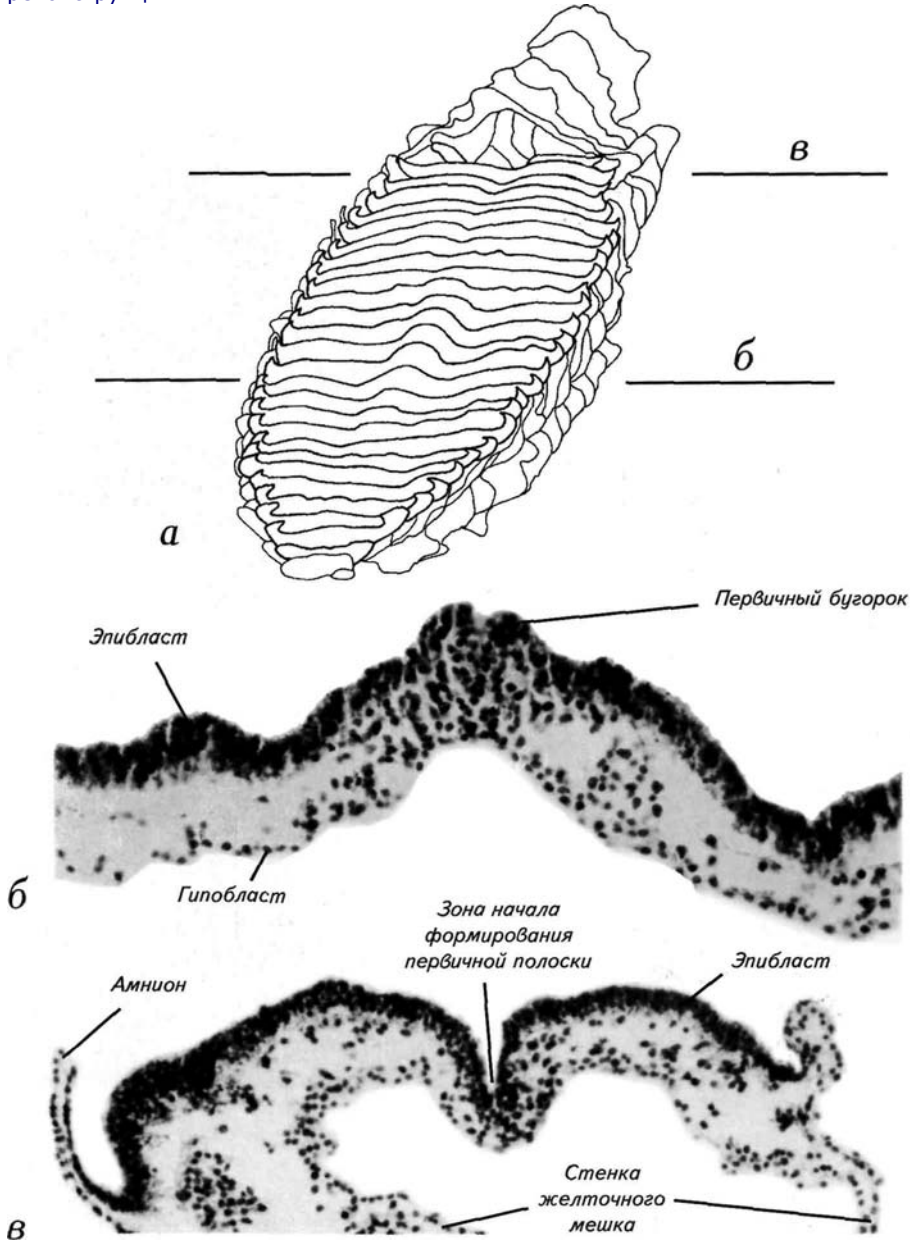


Рис. 5. Двухслойный зародыш на подстадии ба (досомитный период, 12—13 дней после оплодотворения, 0,2 мм).

а — графическая реконструкция поверхности эпибласта, находящегося под амнионом, вид с рострального края;

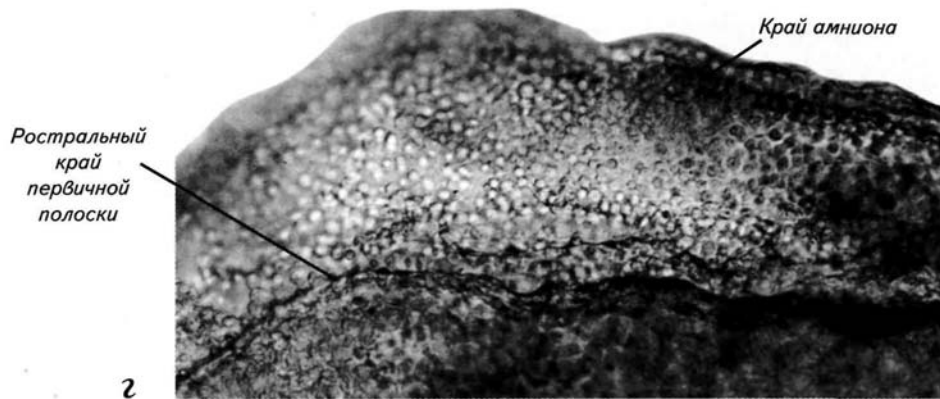
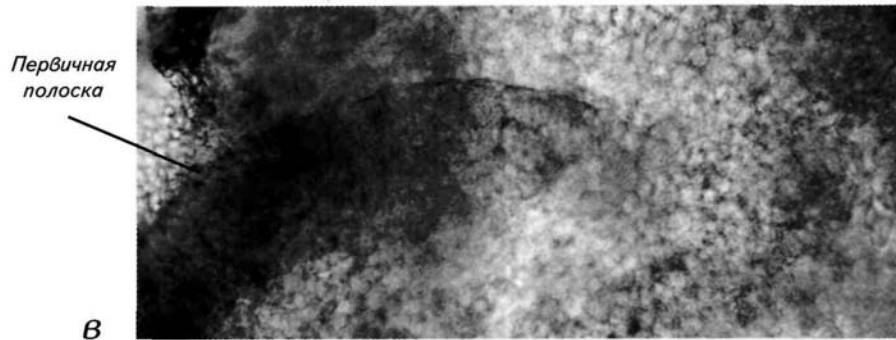
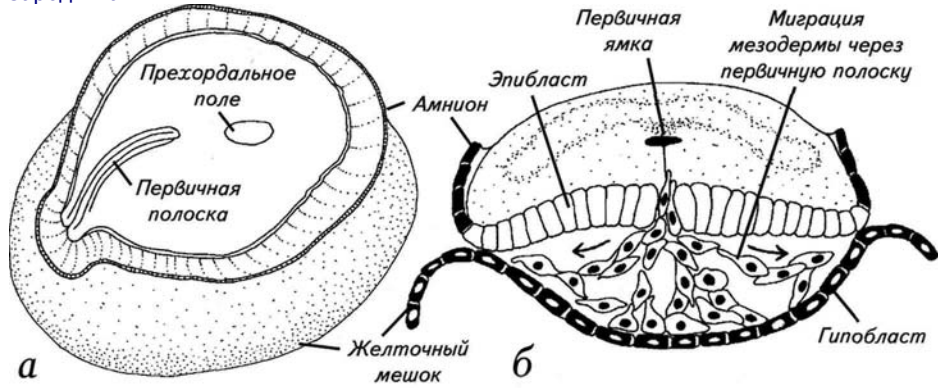
б, в — гистологические срезы через уровни (*б, в*), показанные на реконструкции.



Донейруляционный период 35

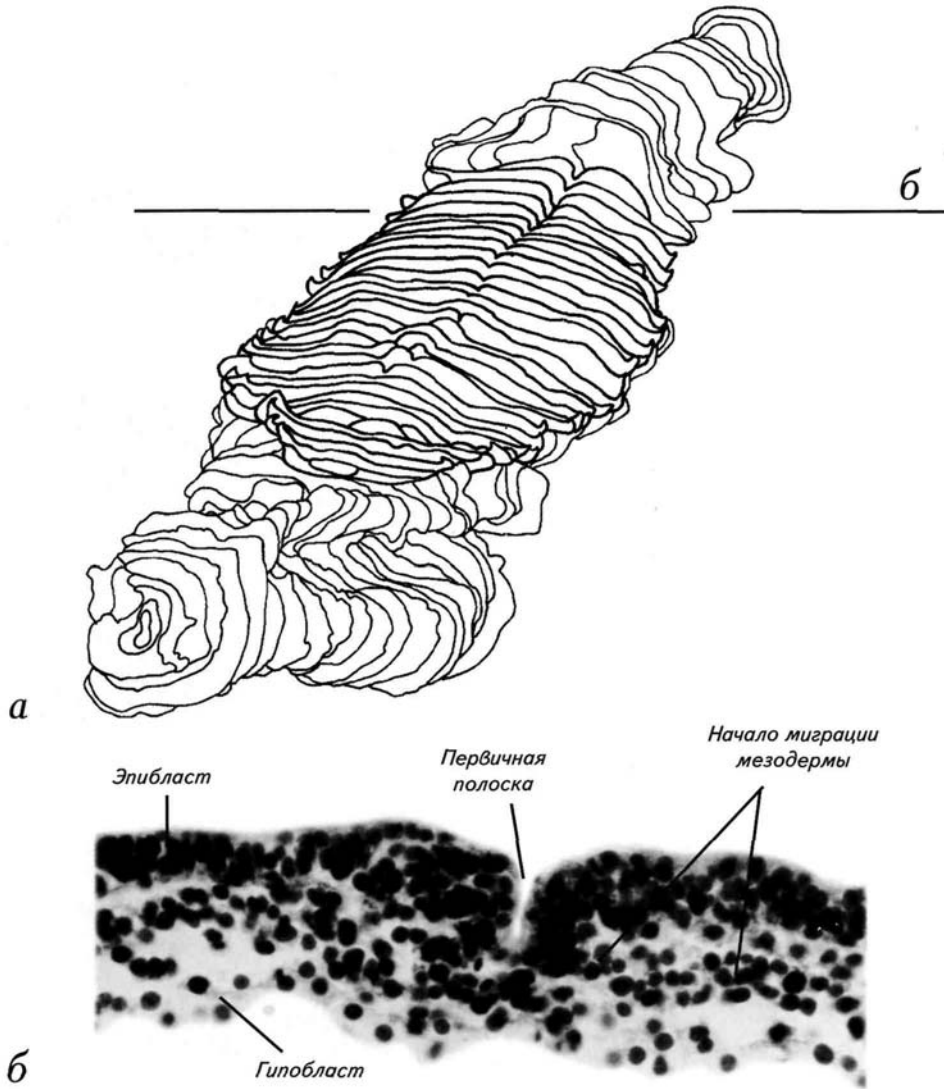
Рис. 6. Ранняя первичная полоска на подстадии 6b (досомитный период, 13 дней после оплодотворения, 0,6 мм).

а — рисунок первичной полоски со срезанным амнионом;
б — схема поперечного разреза через первичную полоску;
в — макрофотография первичной полоски;
г — макрофотография зоны перехода эпибласта в амниотическую оболочку зародыша.



**Рис. 7. Средняя первичная полоска на подстадии 6b
(досомитный период, 13 дней после оплодотворения, 0,6 мм).**

а — графическая реконструкция первичной полоски с роstralного края — видны первичный бугорок и начало формирования первичной полоски;
б — гистологический срез через уровень (*б*), показанный на реконструкции.



Донейруляционный период 37

Рис. 8. Средняя первичная полоска на подстадии бс (досомитный период, 14 дней после оплодотворения, 0,8 мм).

а — вид на зародыш с желточным мешком с латеральной поверхности;
б, в — макрофотография и схема поверхности эпибласта;
г — увеличенный участок первичной полоски.

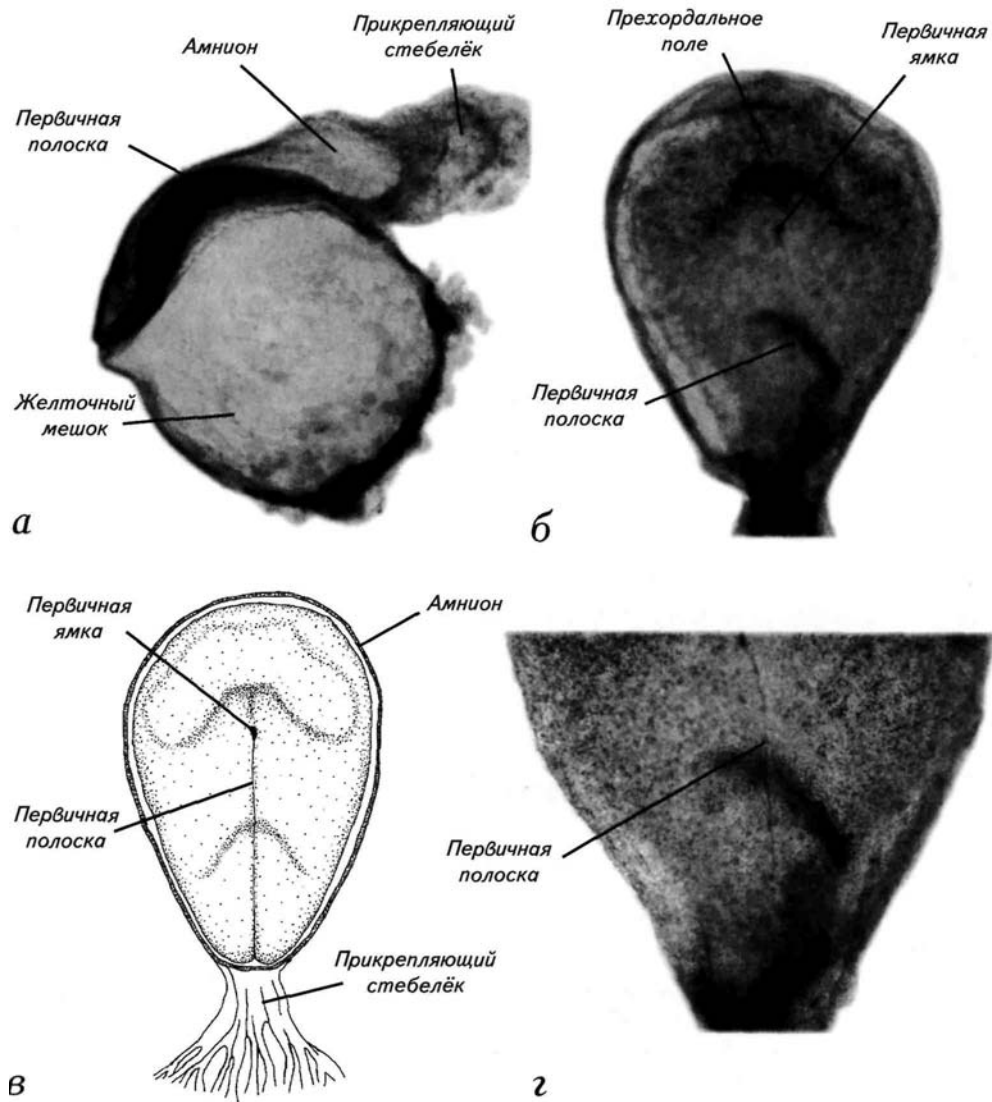
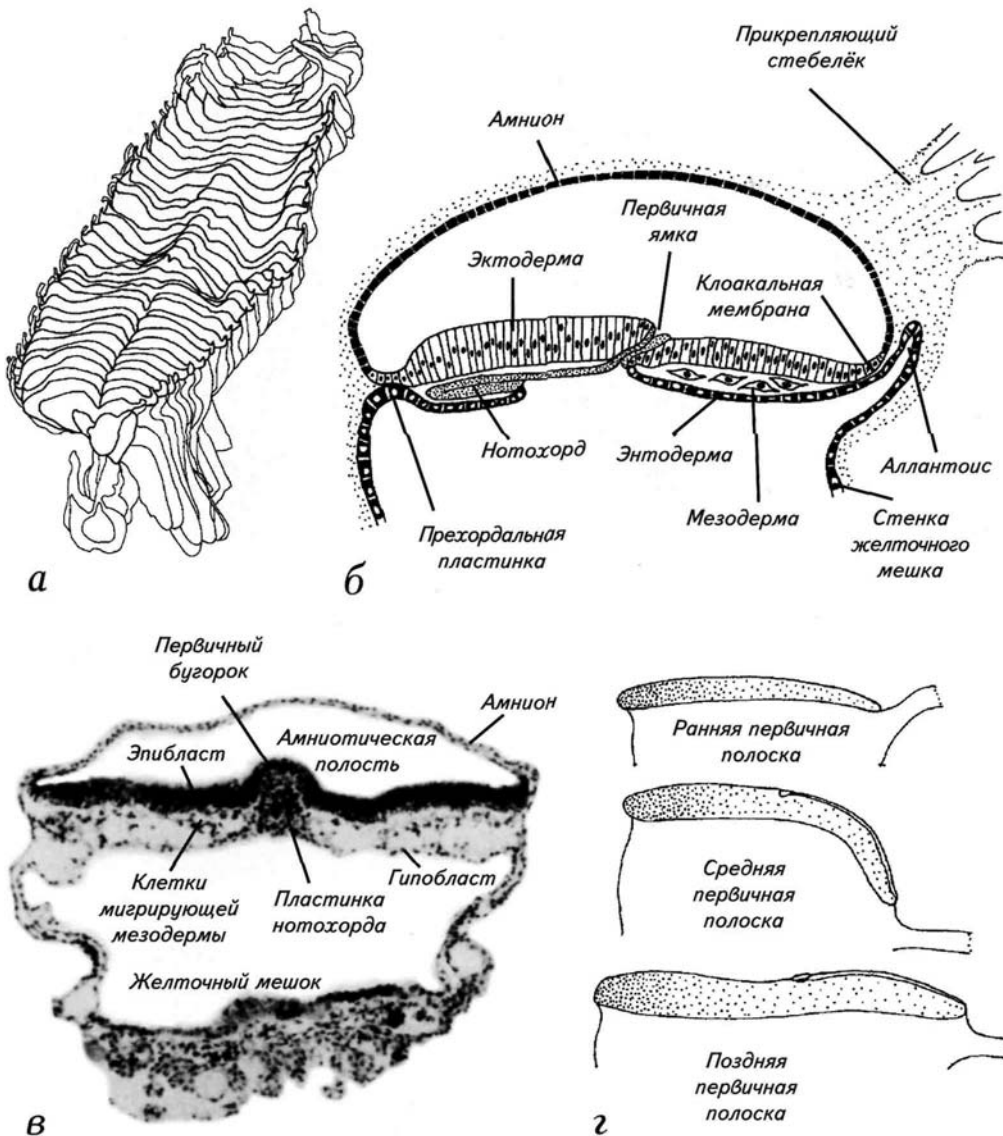


Рис. 9. Поздняя первичная полоска на 7-й стадии (досомитный период, 15—17 дней после оплодотворения, 1 мм).

а — графическая реконструкция первичной полоски с каудальной стороны (от прикрепляющего стебелька);
б — схема сагиттального сечения зародыша при формировании нотохорда;
в — гистологический срез через первичный бугорок, амнион и желточный мешок;
г — формирование изгибов эпибласта и гипобласта на протяжении стадии первичной полоски.



НЕЙРУЛЯЦИОННЫЙ ПЕРИОД РАЗВИТИЯ

Нейруляционным периодом развития эмбрионов позвоночных принято считать момент начала появления нервных валиков. Морфологически нервную систему человека в виде обособляющейся структуры можно обнаружить на 18-й день развития. На этой стадии из эктодермы начинает выделяться нейроэктодермальный зачаток. Процесс обособления нервной пластинки сопровождается утолщением и прогибом нервных валиков (*neural folds*, англ.). Валики нервной пластинки не полностью войдут в состав спинного мозга, но полностью

— в состав головного мозга. Возникает нервная пластинка (*neural plate*, англ.). Надо отметить, что у эмбрионов человека головной регион нервной пластинки намного больше, чем закладка спинного мозга. Нервные валики смыкаются, и формируется нервная трубка. Из краев нервных валиков спинного мозга возникает нейромезенхима, которая является источником для формирования нервных ганглиев, волокон, оболочек нервов и ряда тканей эндокринных органов (**рис. 12**). Замыкание нервной трубки завершается при закрытии 2 нейропортов

— переднего и заднего (**рис. 22**). С этого момента центральная нервная система начинает развиваться как относительно самостоятельный орган. Однако весь описанный процесс является довольно условной схемой, которая протекает в различных группах позвоночных крайне своеобразно (Савельев СВ., 2001). У человека, как ни парадоксально, нейруляция практически не описана, хотя она имеет ряд существенных отличий даже от таковой у приматов. Поэтому я был вынужден рассмотреть этот вопрос подробнее, чем в традиционных руководствах, и по сути заново описать нейруляцию человека, введя несколько новых подстадий.

8-я пресомитная стадия (18—19-е сутки)

Начало подстадии 8a характеризуется появлением у рострального края первичной полоски нервных валиков (**рис. 10, а**). Эти валики парные, довольно плотно прилежат друг к другу, но разделены относительно глубокой щелью. Наружный валик несколько длиннее внутреннего. Они имеют форму спортивного лука.

Подстадия 8b имеет очень чёткие критерии в виде провизорных медиальных нервных валиков (**рис. 10, б**). Их появление совпадает с обособлением переднего края 1-го сомита, который начинает формироваться в конце 8-й стадии. Начало формирования 1-го сомита свидетельствует о конце пресомитного периода. Благодаря последовательной закладке сомитов мы имеем чёткие морфовременные критерии для идентификации возраста эмбрионов на протяжении 14 дней развития. Этот период носит название сомитного эмбриогенеза.

9-я сомитная стадия (19—21-е сутки)

Для начала этой стадии характерно появление 1-го сомита, который полностью отделён от сомитогенной мезодермы (**рис. 10, б; 11, а; 12, а, б**). Односомитный зародыш относится к подстадии 9a и имеет возраст 19—20 дней. Параллельно формируется нервный желобок. Он начинается каудальнее 1-го сомита и продолжается примерно на 1/4 нервной пластинки (**рис. 10, а; 11, а**).

К подстадии 9b зародыш увеличивается в размерах до 2 мм. Это заметное увеличение, поскольку с подстадии 7b средний размер эмбрионов изменяется в небольших пределах — от 1,35 до 1,5 мм. Наиболее чёткой характеристикой этой подстадии является завершение формирования 2-го сомита (см. **рис. 10, б**). Он полностью отделяется от сомитогенной мезодермы небольшим просветом. На этой подстадии двойные нервные валики головного региона удлиняются, а сама нейроэктодерма вытягивается вдоль оси зародыша. Провизорные медиальные нервные валики удлиняются и приближаются к ещё одной паре провизорных складок нейроэктодермы (см. **рис. 10, б**). Они формируются перед 1-й парой сомитов и имеют форму дуг. Одно плечо дуги направлено к латеральному краю эктодермы, а другое тянется вдоль нервного желобка на уровне 1-го сомита.

На 21-й день развития формируется 3-й сомит, и зародыш достигает подстадии 9c. При этом зародыш несколько меняет свою форму. На уровне сомитов возникает прогиб, что приводит к резкому сближению нервных валиков и углублению нервного желобка (**рис. 11, а**).

Нейруляционный период 41

В головной части нервной пластинки происходит обратный процесс. Нейроэктодерма как бы выворачивается будущей полостью наружу (рис. 11, в). Провизорные валики увеличиваются и приближаются к основным двойным валикам головного региона. В каудальной части зародыша след от первичной полоски укорачивается и формируется кишечно-мозговая пластинка (рис. 11, б). У человека и высших приматов кишечно-мозговой канал, соединяющий нервную трубку и кишечник, не возникает. Однако открытая кишечно-мозговая пластинка формируется на 9-й стадии и сохраняется до конца нейруляции.

К концу 9-й стадии начинаются формирование мозговых изгибов и разделение нервной пластинки на основные отделы, соответствующие будущим мозговым пузырям. Появляется среднемозговой изгиб (*flexura mesencephalis*). Использование подробных графических реконструкций стадии нейруляции показало, что медиальные провизорные бороздки, пересекающие латеральные края нервной пластинки, маркируют будущую границу между средним мозгом (*mesencephalon*) и парной закладкой переднего и промежуточного мозга (*prosencephalon + diencephalon*). Пресомитные нервные валики являются каудальной границей среднего мозга и ещё не разделённого заднего и продолговатого мозга (*metencephalon + myelencephalon*).

10-я сомитная стадия (21—23-и сутки)

На 10-й стадии формируется 9 сомитов (с 4-го по 12-й) и происходит несколько значительных событий в нейруляционном морфогенезе, что позволяет выделить 5 подстадий с чёткими характеристиками для каждой из них. Схематично нейруляция представлена на рис. 12. Её суть сводится к приподниманию краёв нейроэктодермы и формированию нервной трубки. При этом на границе нервной пластинки и эктодермы формируется тяж клеток — клетки нервного гребня или нейромезенхимы. Клетки нервного гребня мигрируют после замыкания нервной трубки к внутренним органам и формируют основную часть периферической нервной системы. Эти клетки являются источником некоторых эндокринных органов, периферических нервов, ганглиев и оболочек нервных волокон. Нервная трубка формируется не одновременно по всей длине нервной пластинки. У человека нейруляция начинается с точечного контакта между нервными валиками. Однако этому первичному контакту между медуллярными валиками предшествует ряд преобразований формы нервной пластинки.

На подстадии 10а провизорные медиальные и пресомитные нервные валики достигают максимального развития (рис. 13, а, б; 14). Происходит

42 Стадии эмбрионального развития мозга человека

фактическое слияние рострального участка медиальных нервных валиков с нервными валиками края нервной пластинки. Провизорные медиальные и пресомитные нервные валики соединяются в пресомитной области своими латеральными ветвями (см. **рис. 13, а, б**). Провизорные валики играют решающую роль в формировании среднемозгового изгиба, который проходит по их границам (см. **рис. 14**). На границе нервной пластинки сохраняются парные валики, которые почти доходят до латеральных плечей провизорных медиальных складок (см. **рис. 13, 14**).

К концу формирования 5-го сомита эмбрион достигает подстадии **10b** (**рис. 15**). В этот период возникает значительный прогиб зародыша в зоне дифференцировки сомитов (см. **рис. 15, б, в**). Провизорные валики практически исчезают. Их небольшой остаток можно заметить перед 1-м сомитом (см. **рис. 15, а**). Чётким морфологическим критерием, характеризующим подстадию **10b**, является утолщение нервных валиков головного региона нервной пластинки. Утолщение происходит за счёт появления 3-го нейруляционного валика, который окружает два, возникших ранее (см. **рис. 15, а, б; 16, б**). Передний (головной) край практически отделяется от остальной нейруляционной пластинки ясно видимой временной поперечной бороздкой, пересекающей нервный желобок (см. **рис. 15, а, б; 16, б**).

Головное поле нервной пластинки оказывается обособленным от большей части заднего, продолговатого и спинного мозга. Каудальный участок нервной пластинки ограничен одним валиком и полностью замыкается к концу подстадии **10b**. Важнейшим признаком подстадии **10b** можно считать появление первых ромбомеров. Они возникают как небольшие прогибы нервных валиков.

Практически одновременно появляется 3 таких складки, которые являются предшественниками более коротких ромбомеров (см. **рис. 15, а, в; 16, а**). На этой подстадии появляются внутренние полости сомитов, а нервные валики чрезвычайно сближаются (**рис. 16, в**).

Для подстадии 10с характерно наличие 6 ромбомеров и 6 сомитов. При переходе к подстадии 10с поперечный временный валик, отделяющий головной регион нервной пластинки, исчезает (**рис. 17, а**). Тройные валики по границе нервной пластинки сливаются в один, который размыкается в каудальной зоне головной пластинки. Возникают новые временные головные складки нервной пластинки, которые являются продолжением нервных валиков ромбомерной зоны (**рис. 16, а; 19, а**). Временные валики доходят примерно до середины нервной пластинки и разворачиваются в латерокаудальном направлении. На этой стадии происходит первый контакт между нервными валиками правой и левой

Нейруляционный период 43

стороны нервной пластинки. Практически одновременно возникают точечные касания нервных валиков на границе 3—4-го, 4—5-го и 5—6-го ромбомеров (**рис. 17, в**). Это не начало формирования нервной трубки, а временные морфогенетические контакты. Они исчезают спустя примерно 1 сут.

На поверхности нервной пластинки первая зона смыкания нервных валиков появляется только на подстадии **10d** (**рис. 18, а; 19, в**). Это происходит на 22—23-й день после оплодотворения при наличии 7—8 сомитов и 3—4 ромбомеров. Нервная трубка формируется на уровне 3—4-го ромбомера в результате срастания дорсальных краёв нервных валиков (см. **рис. 19, а, в**).

По данным R. O'Rahilly *et al.* (1987), первая зона смыкания нервных валиков возникает на уровне 6-го и 7-го сомитов. Однако наши наблюдения скорее согласуются с результатами L. Harkness, D. Baird (1997), которые считали, что смыкание краёв нервной трубки происходит ростральнее, чем в описаниях R. O'Rahilly.

К этой стадии ромбомеры становятся незаметны с дорсальной поверхности, хотя и сохраняются в вентральной части нервной трубки (**рис. 20**). Вместо ромбомеров возникают расширения нервных валиков, в которые входит 2—3 ромбомера. Над возникшей нервной трубкой быстро формируется эктодерма. На этой подстадии происходят заметные внешние изменения формы зародыша. Если в момент смыкания нервных валиков зародыш согнут, то после срастания нервных валиков он резко прогибается (**рис. 18, в; 20, в**).

К 23-му дню эмбрион достигает подстадии **10е** (9—12 сомитов) и резко увеличивается в размерах — с 2 до 3,5 мм. Первичная нейруляция осуществляется на уровне будущего продолговатого мозга. Головное поле нервной пластинки остается полностью открытым (см. **рис. 18, в; 19, б; 20**). Каудальная область также широко раскрыта (**рис. 21, б**). Если в центральной части зародыша сформирована нервная трубка, сомиты и мезодерма достаточно дифференцированы, то в каудальных зонах нервной пластинки эти процессы только начинаются (см. **рис. 21**).

Таким образом, на границе среднего и заднего мозга формируется своеобразная перемычка — небольшой фрагмент нервной трубки. После возникновения первой перемычки между правой и левой стенкой нервной трубки начинается движение 2 нейруляционных волн замыкания нервной трубки. Одна волна движется от 1-й перемычки к спинному мозгу и называется каудальной волной нейруляции, а другая — к промежуточному мозгу: ростральная волна нейруляции (**рис. 22**).

44 Стадии эмбрионального развития мозга человека

Однако в каудальном направлении смыкающиеся медуллярные валики должны пройти большее расстояние, чем в ростральном, так как длина зачатка спинного мозга быстро увеличивается.

По сравнению с предыдущей подстадией развития увеличивается и длина рострального участка слияния медуллярных валиков. Причём увеличение размеров эмбрионального мозга происходит за счёт примордиального зачатка переднего и промежуточного мозга, тогда как средний мозг в размерах не изменяется.

Непосредственного зачатка переднего мозга на этой стадии ещё нет, хотя уже можно идентифицировать терминальную пластинку ростральнее оптической бороздки. Зачаток промежуточного и переднего мозга разделяется 2 бороздками. Одна из них определяет положение будущего таламического региона, другая непосредственно связана с закладкой примордиальных глазных зачатков. Оптическая бороздка (*sulcus opticus*) расположена примерно по средней линии между ростральным краем нервной пластинки и таламической бороздкой. Последняя ограничивает вентральную часть презумптивного промежуточного мозга, а не сливается с оптической бороздкой.

Надо отметить, что к концу 23-го дня происходит интенсивный рост заднего мозга, что приводит к расширению нервной трубки до кишечно-мозгового канала. На этой же стадии развития впервые дифференцируются клетки нервного гребня на уровне среднего мозга. Позднее из них сформируются периферические ганглии, нервы и их оболочки.

На 10-й стадии у человеческих эмбрионов происходит ещё одно событие, носящее явно морфогенетический характер. На самом переднем крае нервной пластинки до 10-й стадии никаких заметных формообразовательных процессов не отмечалось. Передний край пластинки состоял из парных валиков, к которым на 9-й стадии присоединился 3-й валик. Однако с подстадии **10b** передний край нервной пластинки расчленяется по оси симметрии (**рис. 23, а, б**). Это приводит к тому, что нервные валики постепенно формируют своеобразную уздечку, которая заканчивается у заднего края головной части нервной пластинки (**рис. 23, в, д**). Уздечка существует примерно 48 ч, затем сегментируется и исчезает. Ростральный участок валиков нервной пластинки срачивается, но формирует небольшую складку, которая позднее инспирирует движение вентральной нейруляционной волны (см. **рис. 22**).

Нейруляционный период 45 I

Таким образом, 10-я стадия характеризуется несколькими заметными событиями. Во-первых, впервые происходит локальное, но полноценное замыкание нервной трубки. Во-вторых, формируются ростральный и каудальный нейропоры. В третьих, ростральные валики нервной пластинки формируют временные бороздки в виде уздечки, которые исчезают к концу стадии.

11-я сомитная стадия (23—25-е сутки)

Нервная трубка замыкается на большей части длины к 24-м суткам (см. **рис. 22, б**). 11-я сомитная стадия продолжается около 40 ч. За это время закладывается 7 сомитов (с 13-го по 20-й), что означает промежуток между закладкой каждой пары сомитов в 6,5 ч. На предыдущей стадии развития началась нейруляция. Нервные валики смыкаются от середины нервной пластинки в ростральном и каудальном направлениях. На этой стадии ростральное смыкание валиков достигает переднего края нервной пластинки. Однако ростральный нейропор у эмбриона человека закрывается в результате одновременного смыкания краёв нервной пластинки, начавшегося от середины зародыша, и встречного смыкания от переднего края презумптивного переднего мозга.

Движение смыкания нервных валиков начинается с границы спинного и головного мозга на 22-й день (10-я стадия) и на стадии 13 сомитов достигает среднего мозга (см. **рис. 22, а**). Смыкание валиков от зачатка переднего мозга начинается с 24-го дня эмбриогенеза (см. **рис. 22, б**). При этом за одно и то же время вентральная волна смыкания проходит расстояние в 3 раза меньшее, чем каудальная (спинномозговая). Схождение валиков происходит на уровне геометрической оси нервной трубки. Ростральный нейропор (rostral neuropore, англ.) примерно у 25% исследованных зародышей закрывается к моменту образования 20-го сомита (**рис. 22, в; 24, а, б**). Эти данные согласуются с результатами L. Harkness, D. Baird (1997), которые показали, что к концу 11-й стадии ростральный нейропор закрыт только у 21,4% зародышей. Основной период закрытия рострального нейропора приходится на 12-ю стадию. Эти данные противоречат результатам R. O'Rahilly *et al.* (1987), утверждающим, что ростральный нейропор всегда закрывается к концу 11-й стадии.

Другая картина наблюдается при смыкании нервных валиков в каудальном направлении. Формирование нервной трубки у позвоночных сопровождается зарастанием кишечного канала. У человека

46 Стадии эмбрионального развития мозга человека

и приматов вместо кишечно-мозгового канала выявлена открытая пластинка, а каудальный нейропор открывается в околоплодную жидкость (рис. 25, б, в). На протяжении данной стадии каудальный нейропор остается открытым, хотя к моменту формирования 20-го сомита его размер уменьшается вдвое. Ещё при открытом ростральном нейропоре на 18—19-й сомитной стадии, в вентральной части нервной пластинки, на уровне таламической бороздки, возникают внутрижелудочковые выпячивания мамиллярных тел и прогиб пласта, обозначающий формирование нейрального компонента гипофиза. Самый ростральный участок нервной пластинки, расположенный вентральнее нейропора, представляет собой зачаток переднего мозга, ещё не ограниченной бороздкой.

Надо отметить, что в этой стадии объём и размеры среднего мозга не изменяются. Иная картина наблюдается в спинном мозге, где нервная трубка подразделяется на 7 ромбомеров. Из них 6 имеют чёткие границы, тогда как каудальную границу 7-го можно провести только гипотетически. В этот период развития наблюдается асинхронность роста различных отделов нервной трубки. Закрытый срединный участок, где нервные валики уже сомкнулись, увеличивается в размерах на 25—30% быстрее, чем открытые каудальные и ростральные участки нервной пластинки. По-видимому, только после нейруляции активизируется пролиферация нейробластов.

На этой стадии развития нервной системы человека имеется полный набор бороздок, расчленяющих нервную трубку на отделы и структурные единицы. Существуют различные взгляды на природу сегментации нервной трубки. Понятно, что эта дискуссия коснулась и развития человека. Очевидно, что имеющиеся разноречия связаны с кратковременным существованием претектальной бороздки на стадии 13 сомитов и неточным определением стадий.

С точки зрения нейромерной гипотезы, на 11-й стадии развития нервная система состоит из 2 нейромеров переднего, 1—2 нейромеров среднего и 6—7 нейромеров заднего мозга. К концу нейруляции в мозге зародыша человека происходит несколько специфических явлений. У 25% зародышей, обследованных на 11-й и 12-й стадиях, была выявлена окклюзия (закрытие просвета центрального канала) нервной трубки. Смыкание нервной трубки обычно происходит в заднем и спинном мозге на уровне 3-го и 9-го сомитов. При этом, по данным разных авторов, окклюзия, как правило, происходит при открытом ростральном и, соответственно, открытом каудальном нейропоре. Несмотря на большой интерес исследователей к этому феномену, его реальные механизмы пока неизвестны.

Нейруляционный период 47

Наиболее заметными анатомическими признаками стадии, кроме закрытия роstralного нейропора, служит появление слуховой плакoды и хорошо заметной максиллярной складки (рис. 25, а). На этой же стадии увеличивается внутрисомитная полость — миоцеле (рис. 24, в) и формируется нервный гребень, клетки которого начинают движение к зонам формирования периферических ганглиев и черепно-мозговых нервов. У зародыша становятся заметны 2 глоточные дуги и мамиллярный выступ (см. рис. 24, б).

12-я сомитная стадия (25—27-е сутки)

Эта стадия развития мозга человека связана с окончанием нейруляции. На 25—26-й день развития происходит закрытие каудального нейропора. После его замыкания прекращается попадание околоплодной жидкости в спинномозговой канал и полости желудочков мозга. Это событие носит довольно индивидуальный характер и растянуто во времени. Как правило, каудальный нейропор закрывается на стадии 26—27 сомитов, хотя описаны случаи его сохранения вплоть до 21-й стадии развития. К концу 12-й стадии каудальный нейропор обычно закрыт примерно в 60% случаев.

12-я стадия развития подразделяется на 2 подстадии. Подстадию 12а характеризуют появление выраженных 4 жаберных дуг, кармана Ратке, формирование полноценного зрительного пузыря и индукция хрусталиковой эктодермы (рис. 26, а, б, в). Появление кармана Ратке и его контакт с дном промежуточного мозга свидетельствуют о начале дифференцировки гипофиза (см. рис. 26, а).

На подстадии 12б полностью закрывается каудальный нейропор (рис. 26, в), обособляются слуховой ганглий и пузырёк (рис. 27, б). В средней части зародыша формируются чувствительные ганглии дорсальных корешков спинного мозга (рис. 27, а). Между подстадиями наибольшие различия можно наблюдать в развитии глаз. Если в начале подстадии 12а происходит только индукция хрусталика зрительным пузырём, то на подстадии 12б происходит формирование глазного бокала и появление хрусталиковой плакoды (см. рис. 26, в, 27, а).

С закрытием каудального нейропора начинается 2-я фаза нейруляции — морфологическое обособление основных структур и зачатков головного мозга. К этому моменту передний мозг остается без изменений, зрительные пузыри уже полностью сформированы. От зрительной бороздки, возникшей при формировании зрительных пузырей, формируется прогиб стенки нервной

48 Стадии эмбрионального развития мозга человека

трубки, который тянется вдоль ее оси через промежуточный и средний мозг до 1-го ромбомера заднего мозга. Затем бороздка несколько сглаживается и вновь ясно выявляется в спинном мозге. К 12-й стадии развития 4 из 7 ромбомеров редуцируются, что сопровождается увеличением толщины маргинальной полоски на уровне заднего и среднего мозга.

Надо отметить, что на 26-й день развития впервые в зачатках головного и спинного мозга человека появляются нервные волокна. Отростки образуются у клеток, принадлежащих ядрам латерального тракта. На гистологическом уровне в стволе и спинном мозге можно проследить непрерывный латеральный продольный пучок (*fasciculus longitudinalis lateralis*). Появляется первый черепно-мозговой нерв — основной ствол подъязычного нерва (*nervus hypoglossus*, XII).

13-я сомитная стадия (28—29-е сутки)

Данная стадия развития эмбриона человека охватывает период от возникновения 30-й пары сомитов до формирования 35-й пары. Большинство авторов считают эту стадию концом сомитного периода развития человека. Однако специальные исследования показали, что, несмотря на постепенное исчезновение сомитов в переднем конце тела, сомитогенез продолжается в хвосте зародыша (рис. 28, а, б). Использование в качестве точки отсчёта переднего края почки задней конечности позволило установить количество сомитов в хвостовой зоне зародыша. В зоне хвоста закладывается ещё 14—15 сомитов, уже после начала их исчезновения в ростральной части зародыша.

В это время развития головной и спинной мозг полностью закрыт эктодермой. Так как нейруляция завершается замыканием каудального нейропора, интересно обратить внимание на состояние спинного мозга. Самые каудальные его участки формируются при отсутствии сомитов, что показывает их необязательность для формирования нервной трубки в спинном отделе зародыша. Просвет спинномозгового канала на этой стадии развития всегда открыт.

Ромбомеры заднего мозга, оставшиеся после редуцирования 4 из них, хорошо выявляются. Они чётко видны на срезе через полость вытянутого IV желудочка (рис. 28, в). На уровне 1-го ромбомера, в вентральной части нервной трубки, ясно видно выпячивание перешейка (*isthmus*) в вентролатеральной зоне, а в его дорсальной части впервые морфологически обособляется мозжечок в виде небольшой пластинки. Продолжается дифференцировка нейробластов. Формируются ли-

Нейруляционный период 49

дирующие волокна на латеральной и вентральной поверхности заднего и, частично, продолговатого мозга. Дифференцируются медиальный продольный пучок (*fasciculus longitudinalis medialis*) и моторные ядра в стволе среднего и заднего мозга.

Возникают соматические и висцеральные афферентные волокна V—VII и IX—XII нервов. X нерв формирует довольно большую закладку, которая хорошо заметна на препаратах (см. **рис. 28, в**). Слуховой пузырёк начинает изменять свою форму, а хрусталиковый диск трансформируется в ямку, которая погружается в глазной бокал (**рис. 29, б**). Карман Ратке охватывает воронку промежуточного мозга, оставаясь открытым в ротовую полость (**рис. 29, в**). На этой стадии формируется утолщение эктодермы в районе закладки органов обоняния, хотя обособления обонятельных плакод ещё не происходит (**рис. 29, а**).

Основными внешними характеристиками этой стадии являются почки передних и задних конечностей, дифференцировка хрусталикового диска, а затем и ямки. К концу стадии начинается редукция сомитов в ростальной части зародыша, принимают дорсальное положение глоточные дуги (см. **рис. 28, а**). Важным признаком является полное отсоединение от эктодермы слухового пузырька, который начинает изменять свою геометрию к концу стадии.

14-я сомитная стадия (30—32-е сутки)

Этой стадией развития завершается сомитный период развития эмбриона человека. Исчезновение сомитов как провизорной структуры затрудняет дальнейшее определение возраста зародыша. Однако на **13—14-й** стадии этот процесс деструктуризации сомитов только начинается. За **14-ю** стадию в хвостовой части зародыша возникает 9—10 сомитов, которые обычно не учитываются при определении возраста эмбрионов. Это связано с тем, что они небольшого размера и незаметны при внешнем осмотре зародыша.

Эмбрионы в конце сомитного периода достигают размера 5—7 мм, а иногда и 8 мм. Всего на **14-й** стадии обнаруживается до 44 сомитов. В этот период удлиняется почка передней конечности и формируется зачаток кистевой пластинки (**рис. 30, а, 32, б**). Нижняя конечность остаётся в виде почки (**рис. 32, в**). На поверхности зародыша хорошо заметны зачаток глаза, мандибулярная, гиоидная и языкоглоточная дуга.

На 31-й день развития у эмбриона человека возникает зачаток парных полушарий — основное событие, которое приходится на **14-ю** стадию развития (**рис. 30, а; 28, а; 33, а, б**). В зачаток

50 Стадии эмбрионального развития мозга человека

переднего мозга входит весь участок нервной трубки, расположенный роstralнее преоптической бороздки. Формирование парных зачатков полушарий начинается с того, что по сагиттальной оси зародыша возникает прогиб, направленный в полость нервной трубки. Параллельно на внешней поверхности мозгового зачатка появляется бороздка — терминальная пластинка, ограничивающая каудовентральный край закладки полушария. В результате формирования выпячиваний стенки нервной трубки возникают парные зачатки полушарий с латеральными желудочками (см. **рис. 32, а; 33, б**).

Эти морфогенетические события приводят к анатомической дифференцировке переднемозгового зачатка, полушария которого заметны на внешней поверхности зародыша. Полушария переднего мозга быстро увеличиваются в размерах и к концу 14-й стадии уже составляют 1/4 часть всего мозга.

В это время ясно обособляется зачаток мозжечка. Он выглядит как валик у переднего края полости IV желудочка. В его формировании участвуют 2-й нейромер среднего мозга и дорсальная часть 1-го ромбомера. На первых этапах дифференцировки зачаток мозжечка включает в себя и будущую дорсальную губу заднего мозга. В начале 14-й стадии ромбомеры сохраняются в продолговатом и заднем мозге (**рис. 30, б**). Нейромерные бороздки промежуточного мозга к концу 14-й стадии почти полностью исчезают и могут быть определены только как часть воронки и нейрогипофизного кармана или как участок хиазматического поля. В среднем мозге обе пронеуромерные границы сохраняются. К концу 32-го дня развития в среднем мозге появляются волокна на уровне глазодвигательного и блокового ядер, расположенных в зоне перешейка.

В области тектума дифференцируются 2 ядра, отростки которых входят в тектобульбарный тракт и мезэнцефалический корешок тройничного нерва. В заднем мозге начинается интенсивная дифференцировка, сопровождающаяся установлением связей между его ганглиями и структурами. Формируется тройничный нерв, устанавливается связь между слуховым пузырьком и вестибулярным ганглием, а языкоглоточный нерв вступает в контакт с прилежащими сомитами. Впервые выявляются нервные волокна в краниальном ганглии VI нерва, а V, IX—XI нервы получают как афферентные, так и эфферентные волокна.

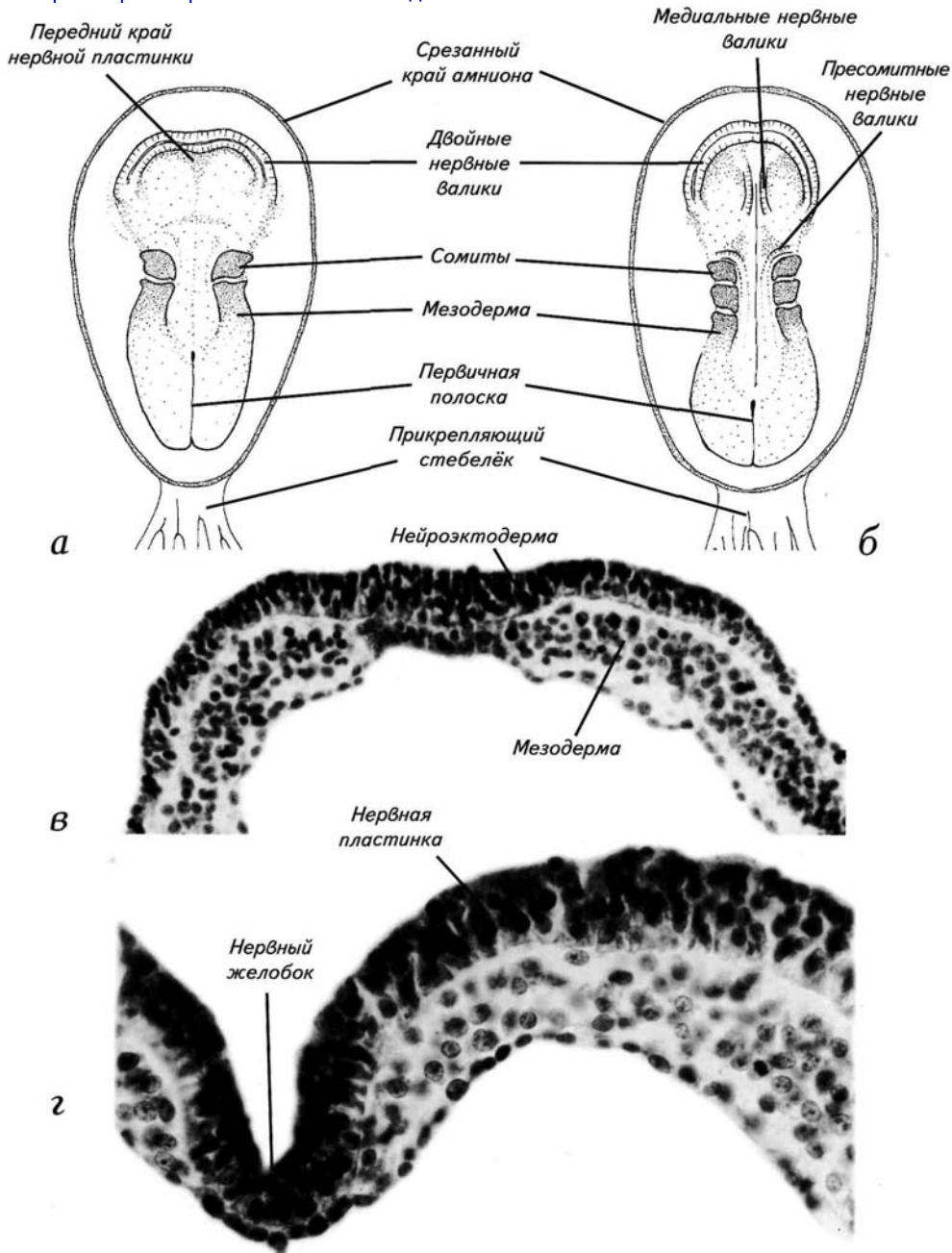
Нейруляционный период 51 I

В спинном мозге начинают дифференцироваться моторный рог и задний канатик (**рис. 30, в**). Появляются волокна в чувствительных ганглиях спинного мозга. Хрусталиковый пузырёк замыкается и начинает отделяться от эктодермы (**рис. 31, а**). Обонятельная плакода трансформируется в обонятельную ямку (**рис. 31, б**; см. **32, а**), а в слуховом пузырьке начинают дифференцироваться полукружные каналы (**рис. 31, в**).

52 Стадии эмбрионального развития мозга человека

Рис. 10. Нейруляция на 8-й и 9-й стадиях (начало сомитного периода развития, 18—21-й день после оплодотворения, 1,5—2 мм).

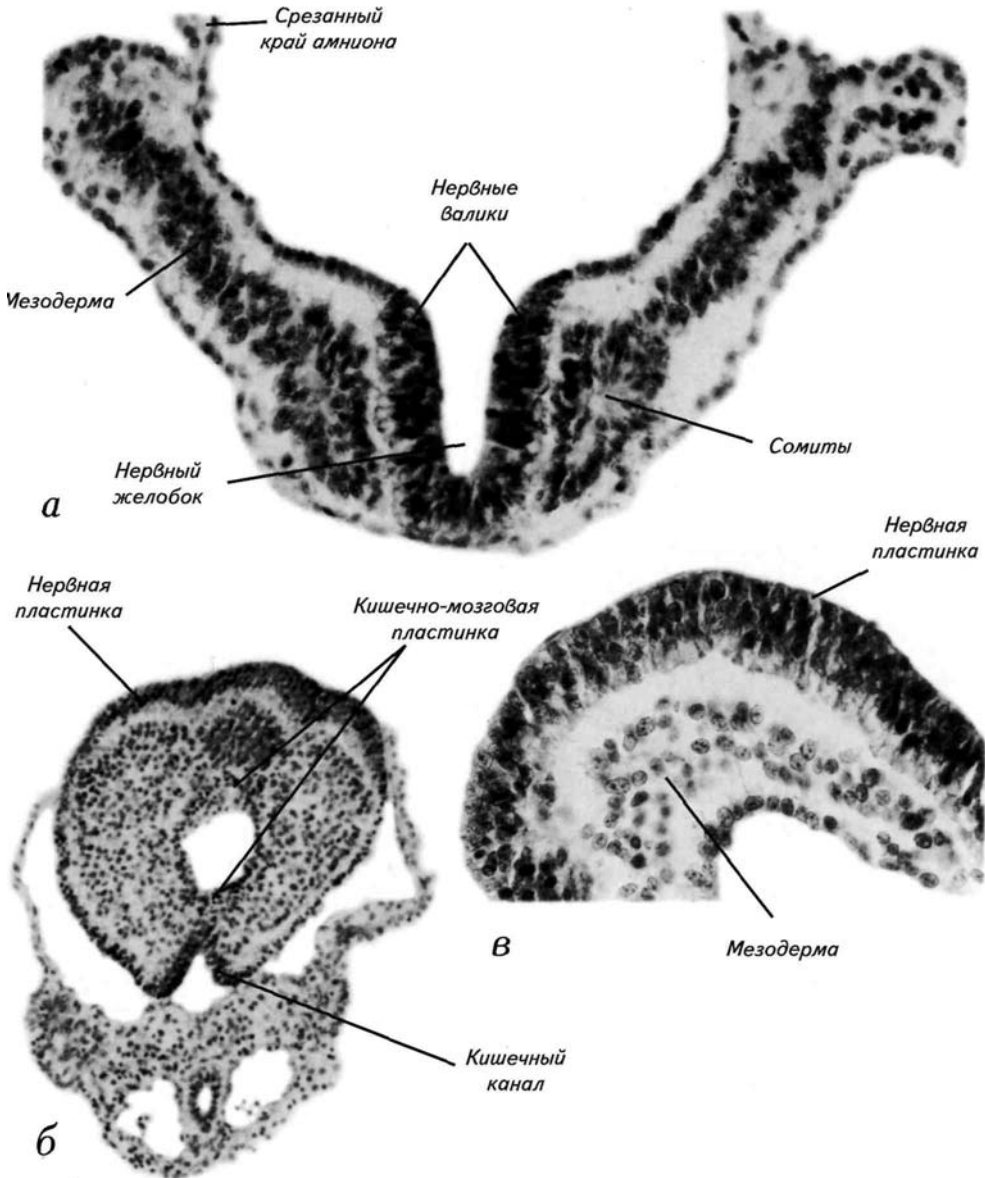
- а* — поверхность нервной пластинки в период начала нейруляции и формирования 1-го сомита;
- б* — нервная пластинка на стадии 3 сомитов (подстадия 9с) с временными медиальными и пресомитными валиками;
- в* — срез через нервную пластинку до начала подъёма нервных валиков (ростральнее 1-го сомита);
- г* — срез через нервный желобок позади 1-го сомита



Нейруляционный период 53

Рис. 11. Нейруляция на 9-й стадии (сомитный период, 19—21-й день после оплодотворения, 1,5—2 мм).

а — срез через 2-й сомит на трёхсомитной стадии (подстадия 9с);
б — каудальный участок зародыша на уровне формирования кишечно-мозговой пластинки;
в — нервная пластинка в головном регионе зародыша.



54 Стадии эмбрионального развития мозга

Рис. 12. Схемы поперечных сечений зародыша на стадиях нейруляции.

а — досомитный этап нейруляции;

б — начало сомитогенеза, появление нервного желобка и сомитов;

в — замыкание нервной трубки, начало миграции клеток нервного гребня и исчезновение сомитов.

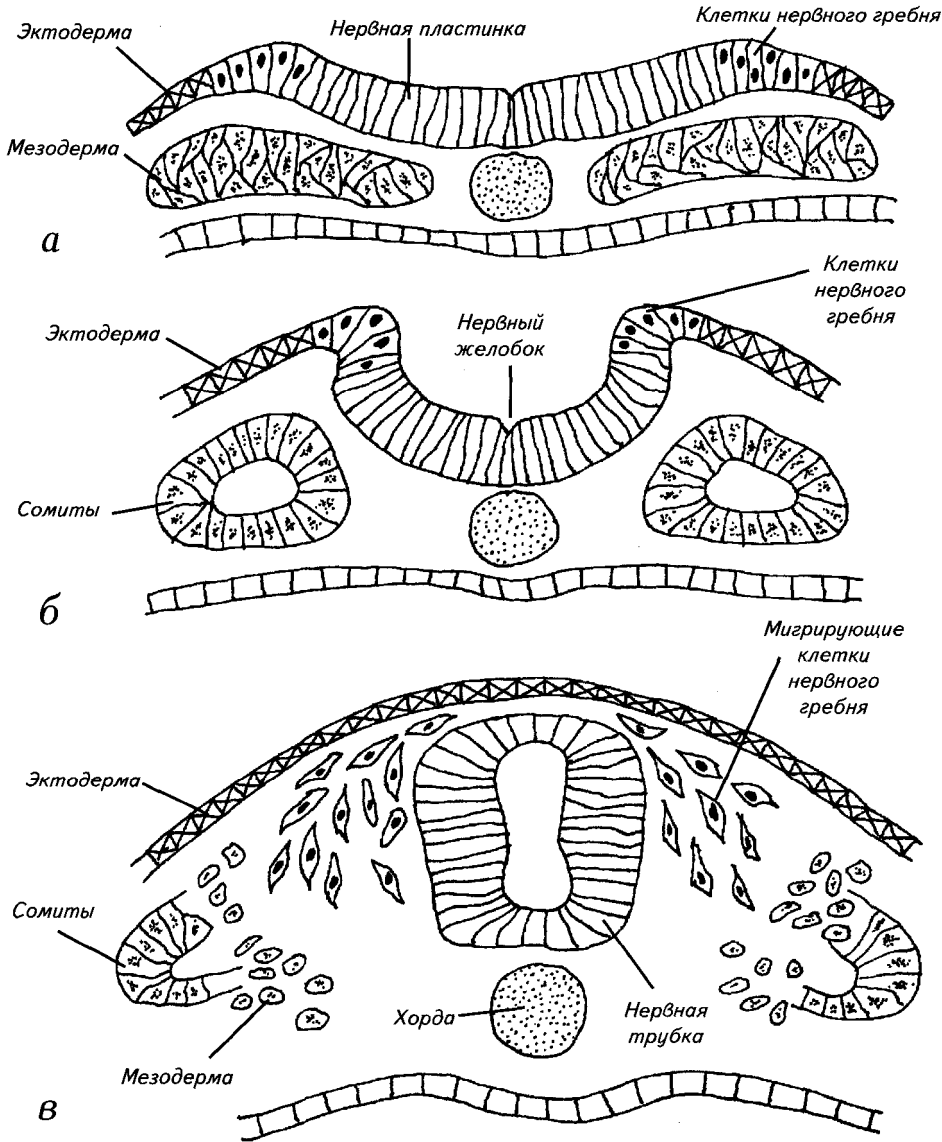
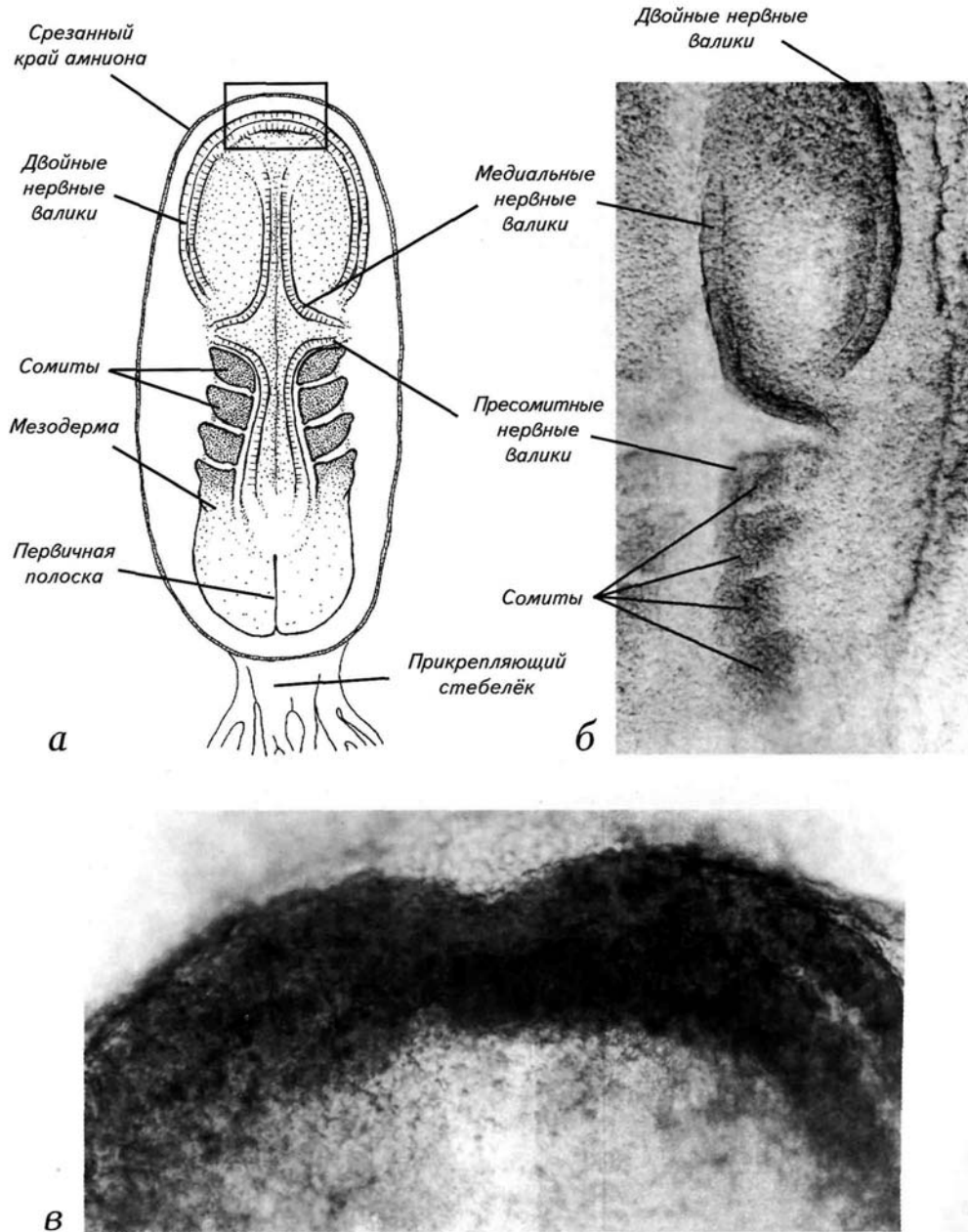


Рис. 13. Нейруляция на подстадии 10а (формирование 4-го сомита, 21 день после оплодотворения, 2,1 мм).

а — схема дорсальной поверхности эмбриона;
б — макрофотография участка поверхности эмбриона с провизорными бороздками и сомитами;
в — передний край нервной пластинки с парными нервными валиками (соответствует участку, отмеченному рамкой — см. позицию *а*).

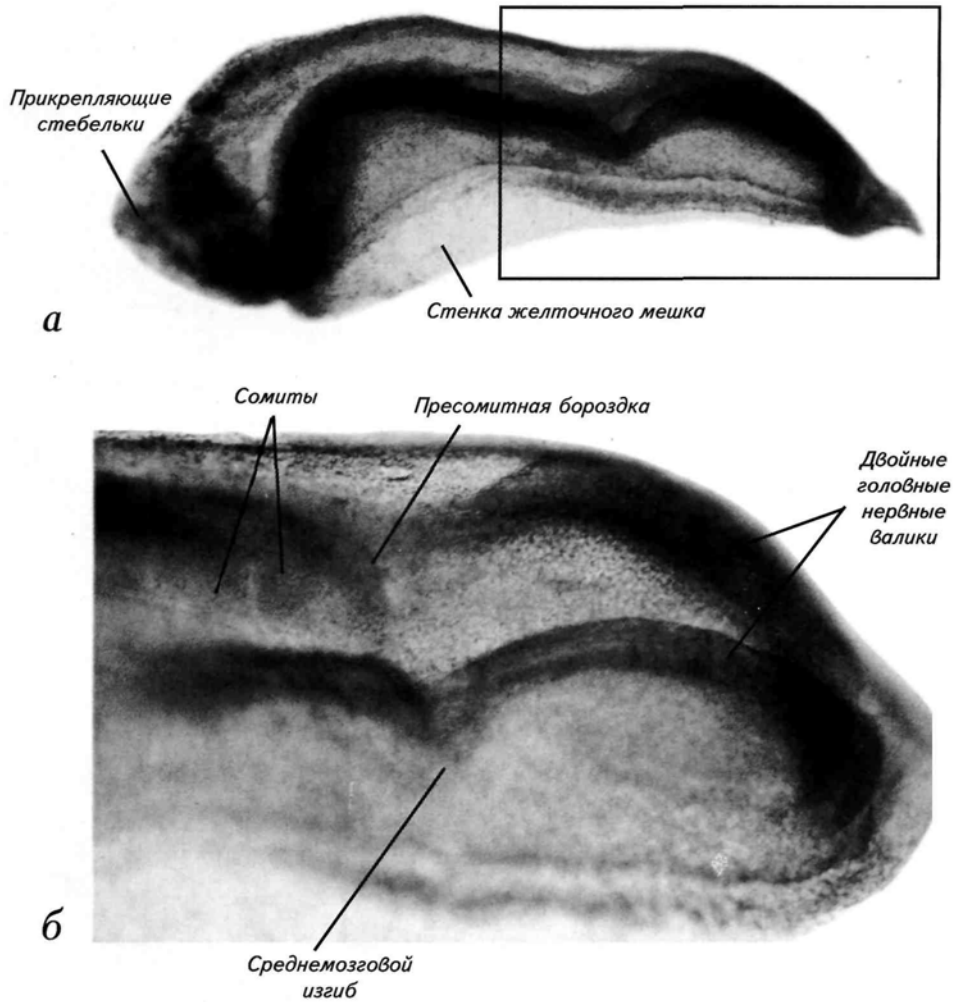


56 Стадии эмбрионального развития мозга человека

Рис. 14. Макрофотографии зародыша на подстадии 10b (5 сомитов, 22-й день после оплодотворения, 2,4 мм) с латеральной поверхности.

a — зародыш целиком;

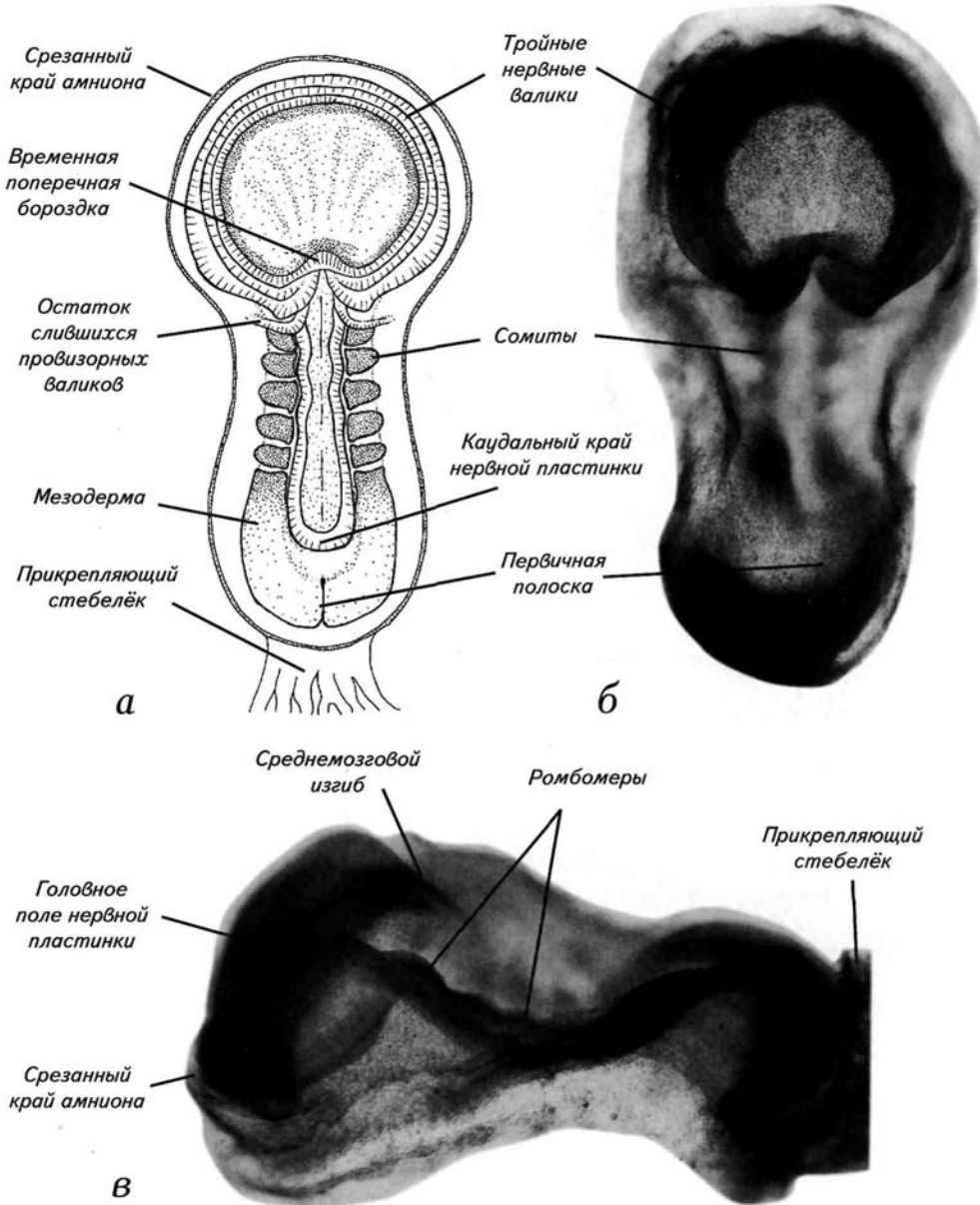
б — увеличенный головной участок нервной пластинки (отмечен рамкой — см. позицию *a*).



Нейруляционный период 57

Рис. 15. Нейруляция на подстадии 10b (5 сомитов, 22-й день после оплодотворения, 2,4 мм).

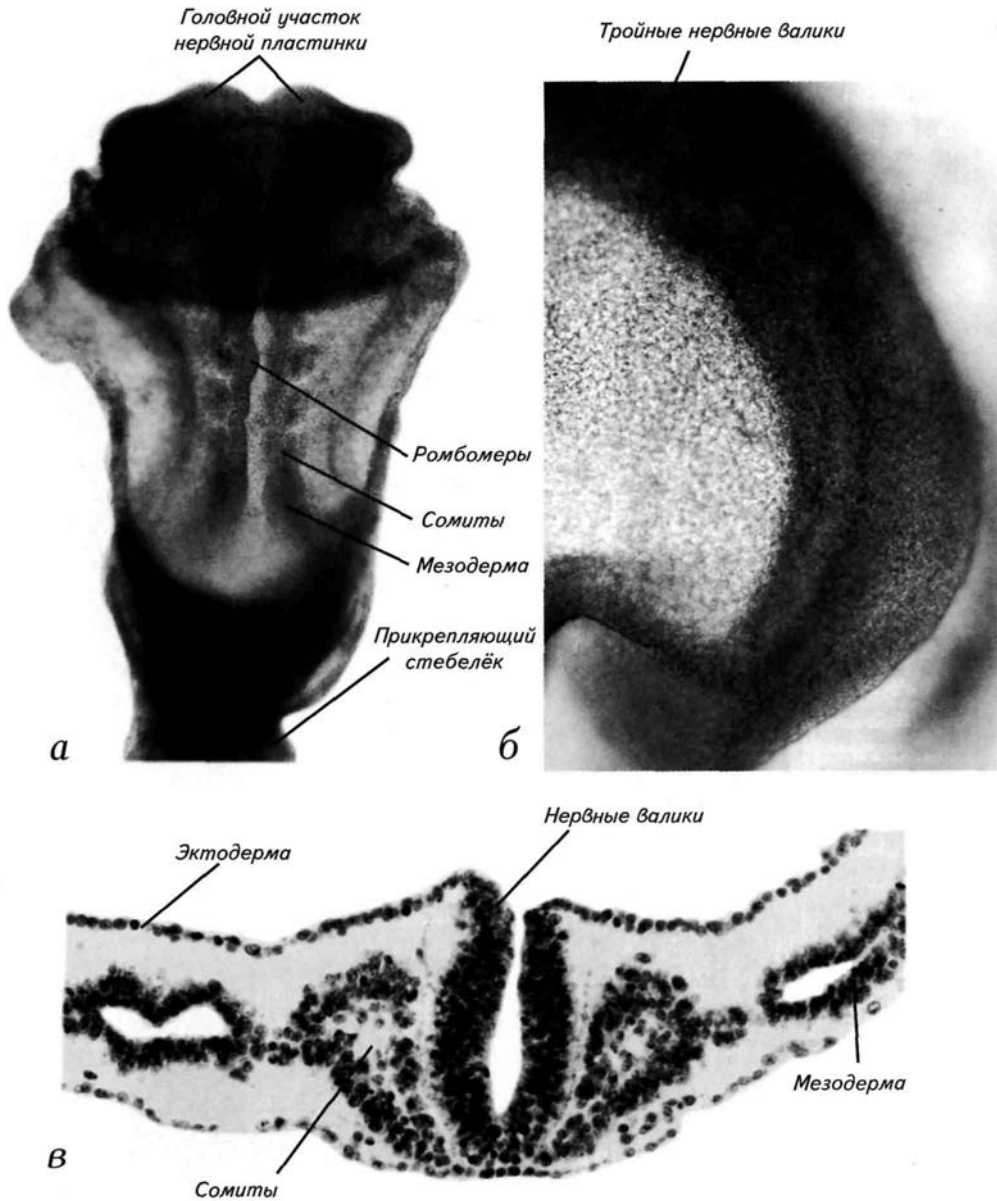
а, б — схема и макрофотография дорсальной поверхности эмбриона;
в — макрофотография эмбриона с латеральной поверхности, амнион удалён.



58 Стадии эмбрионального развития мозга человека

Рис. 16. Нейруляция на подстадии 10b (5 сомитов, 22-й день после оплодотворения, 2,4 мм).

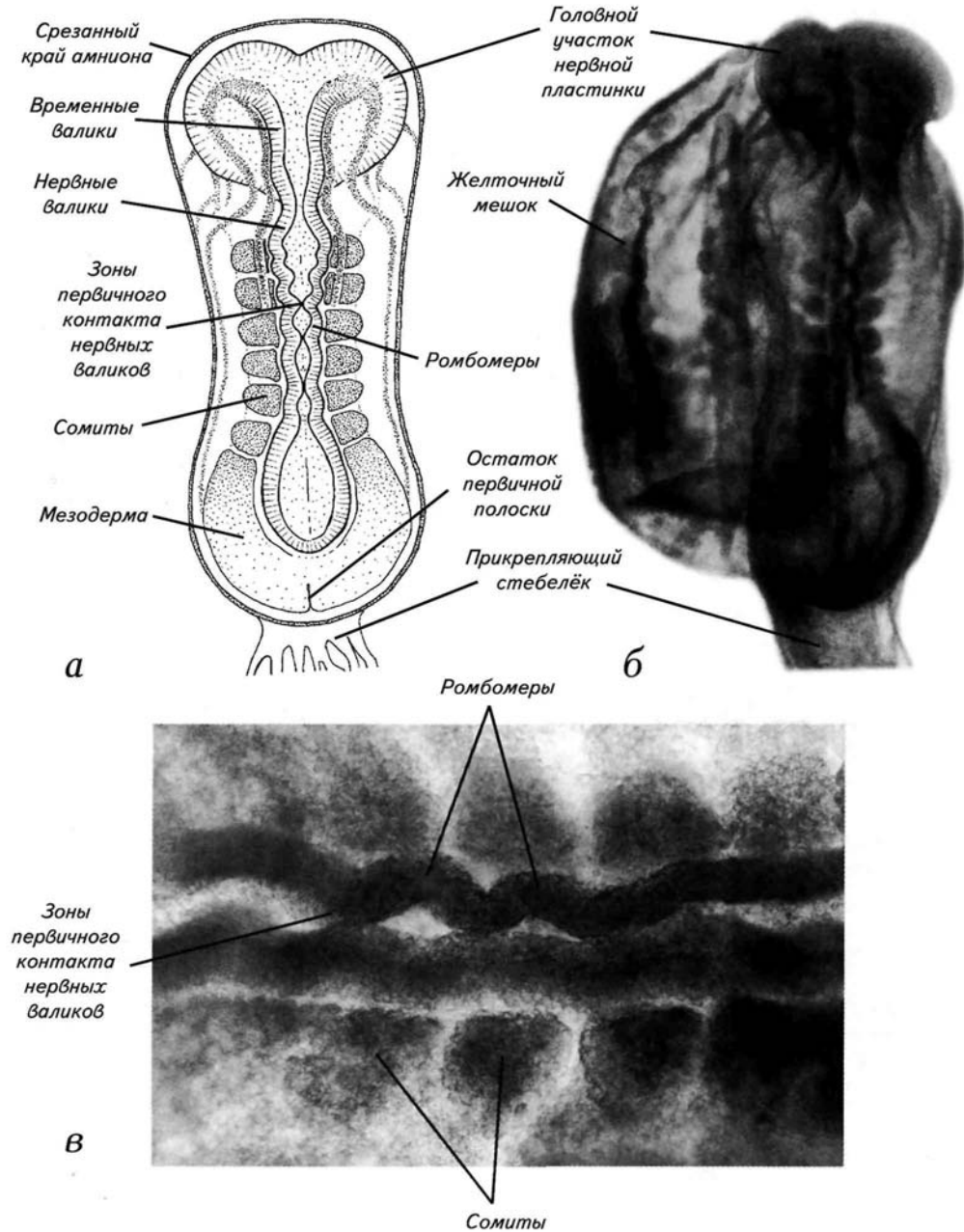
- а* — макрофотография поверхности эмбриона в зоне образования ромбомеров;
б — макрофотография участка поверхности эмбриона с провизорными бороздками головного региона;
в — гистологический срез нервной пластинки на уровне 3-го сомита.



Нейруляционный период 59

Рис. 17. Нейруляция на подстадии 10с (6 сомитов, 6 ромбомеров, 22-й день после оплодотворения, 2 мм).

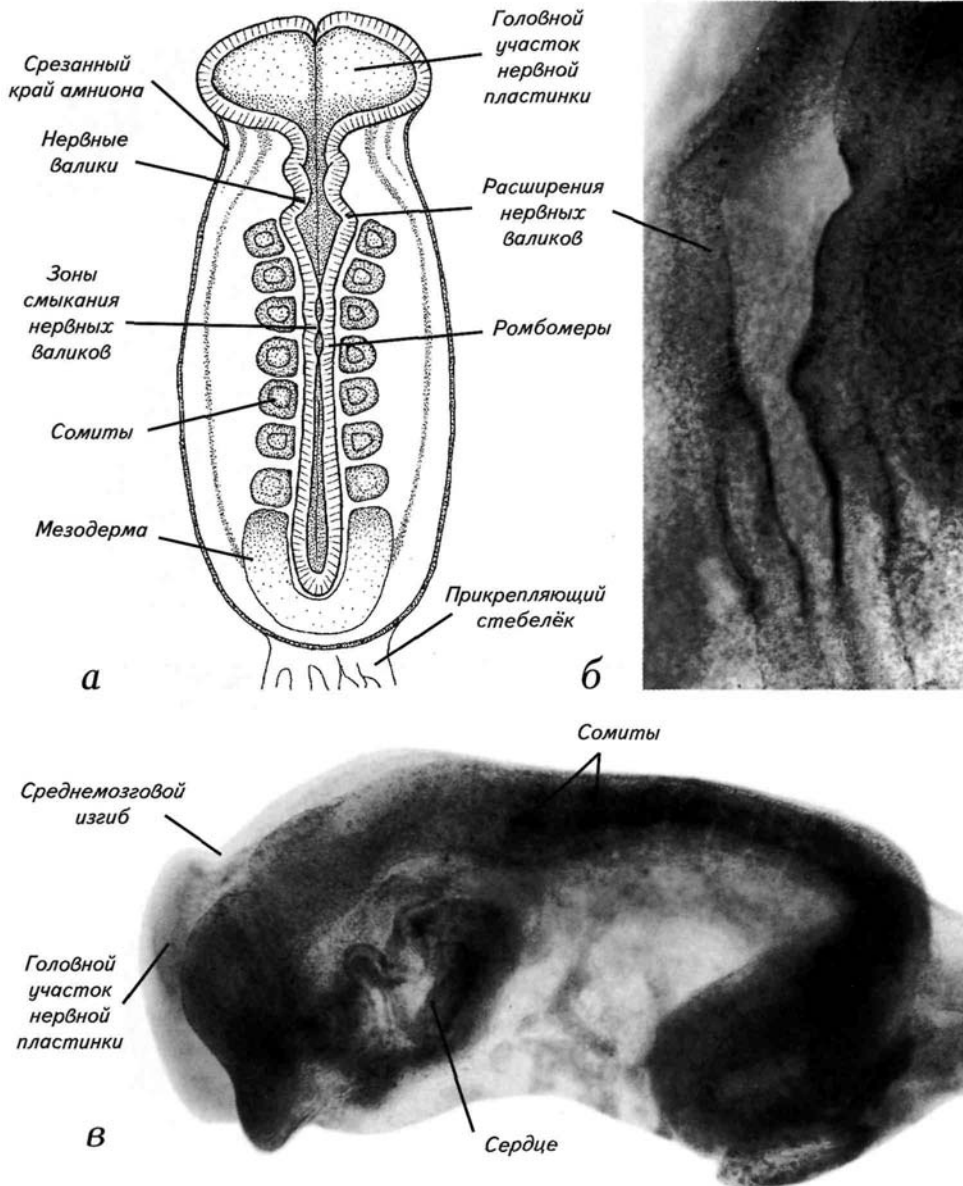
а — схема дорсальной поверхности эмбриона;
б — макрофотография поверхности эмбриона с удалённым амнионом и сохранённым желточным мешком;
в — увеличенный участок спинной части зародыша в зоне ромбомеров и первичных контактов нервных валиков. Линейные размеры зародыша на этой стадии несколько уменьшаются из-за нейруляционных прогибов (см. **рис. 1**).



60 Стадии эмбрионального развития мозга человека

Рис. 18. Нейруляция на подстадии 10d (7—8 сомитов, 22—23 дня после оплодотворения, 1,9 мм).

а — схема дорсальной поверхности эмбриона;
б — макрофотография участка поверхности эмбриона в зоне расположения ростральных ромбомеров;
в — макрофотография эмбриона с латеральной поверхности, амнион и желточный мешок удалены.



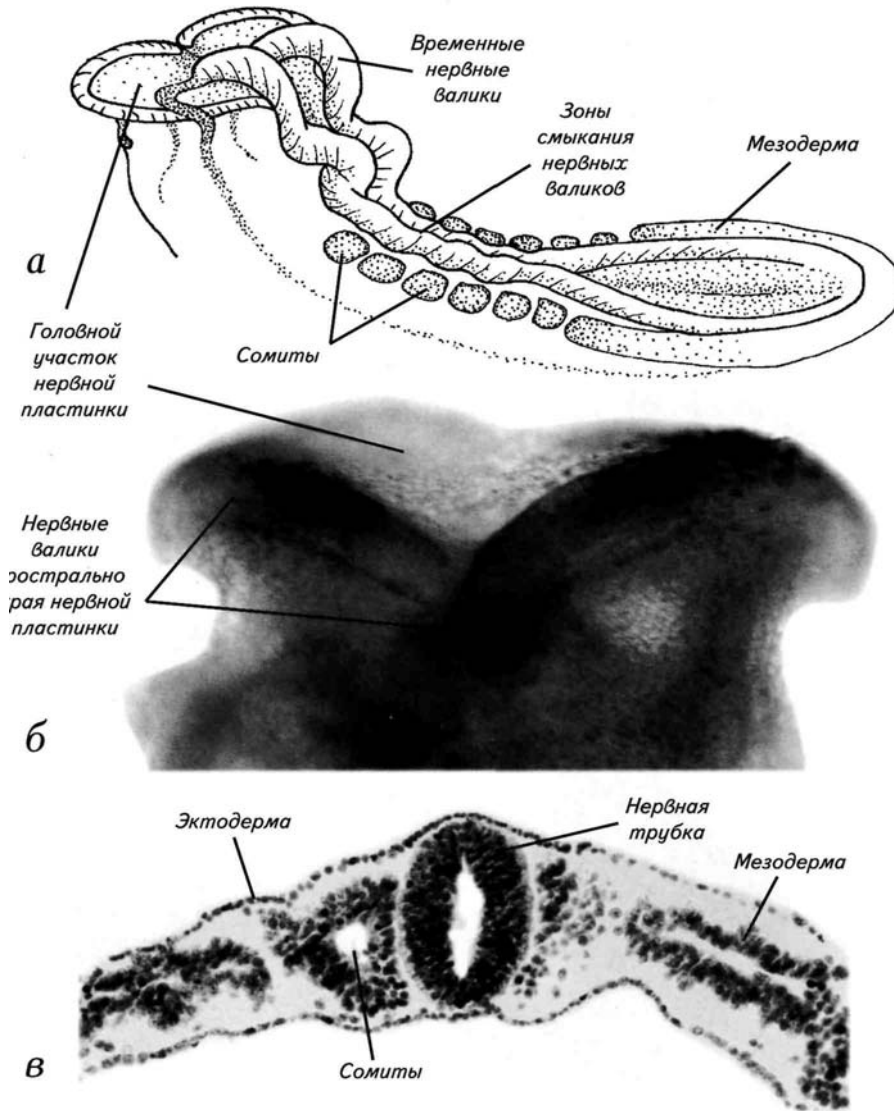
Нейруляционный период 61

Рис. 19. Нейруляция на подстадии 10d (7—8 сомитов, 22—23 дня после оплодотворения, 1,9 мм).

а — рисунок эмбриона с латеральной поверхности;

б — макрофотография участка роstralного края нервной пластинки головного региона;

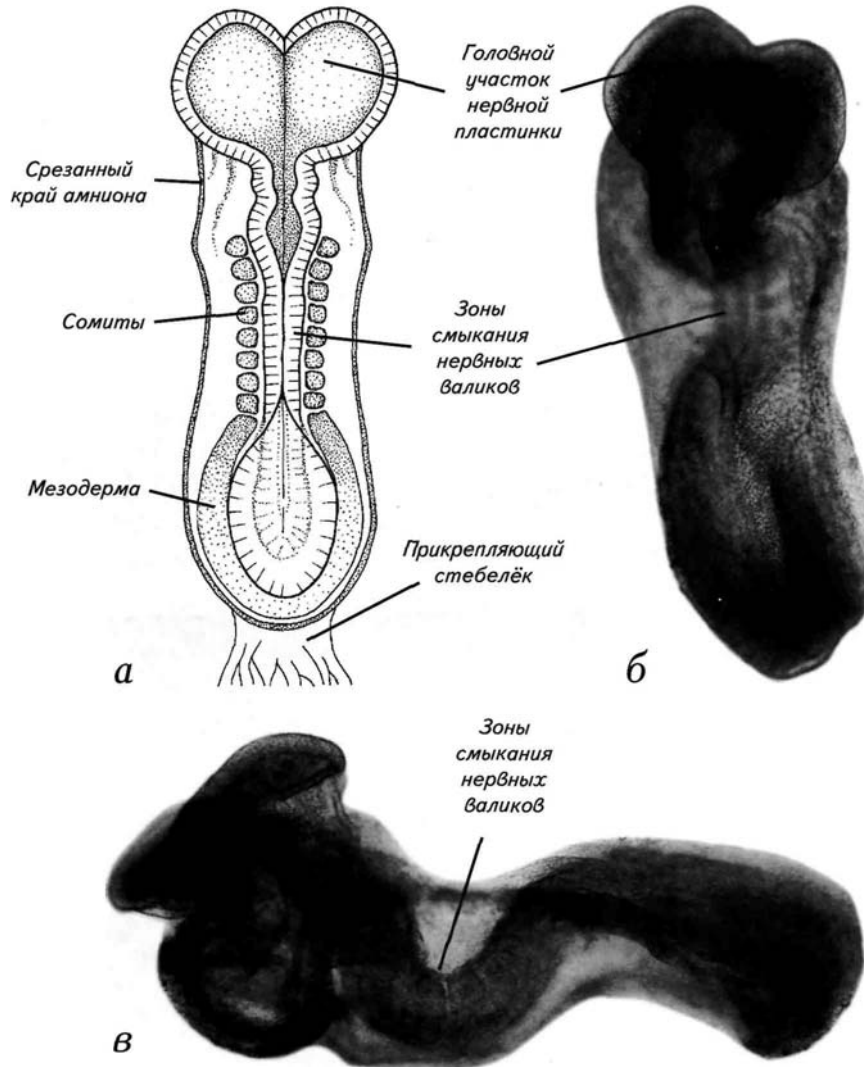
в — гистологический срез нервной пластинки на уровне 3-го сомита, в зоне первичного замыкания нервных валиков.



62 Стадии эмбрионального развития мозга человека

Рис. 20. Нейруляция на подстадии 10d (7—8 сомитов, 22—23 дня после оплодотворения, 1,9 мм).

а — схема дорсальной поверхности эмбриона;
б — макрофотография дорсальной поверхности эмбриона;
в — макрофотография эмбриона с латеральной поверхности, амнион и желточный мешок удалены.



Нейруляционный период 63

Рис. 21. Нейруляция на подстадии 10е (9—12 сомитов, 23 дня после оплодотворения, 2—3,5 мм).

а — гистологический срез на уровне 4-го сомита;

б — гистологический срез, сделанный каудальнее 8-го сомита.

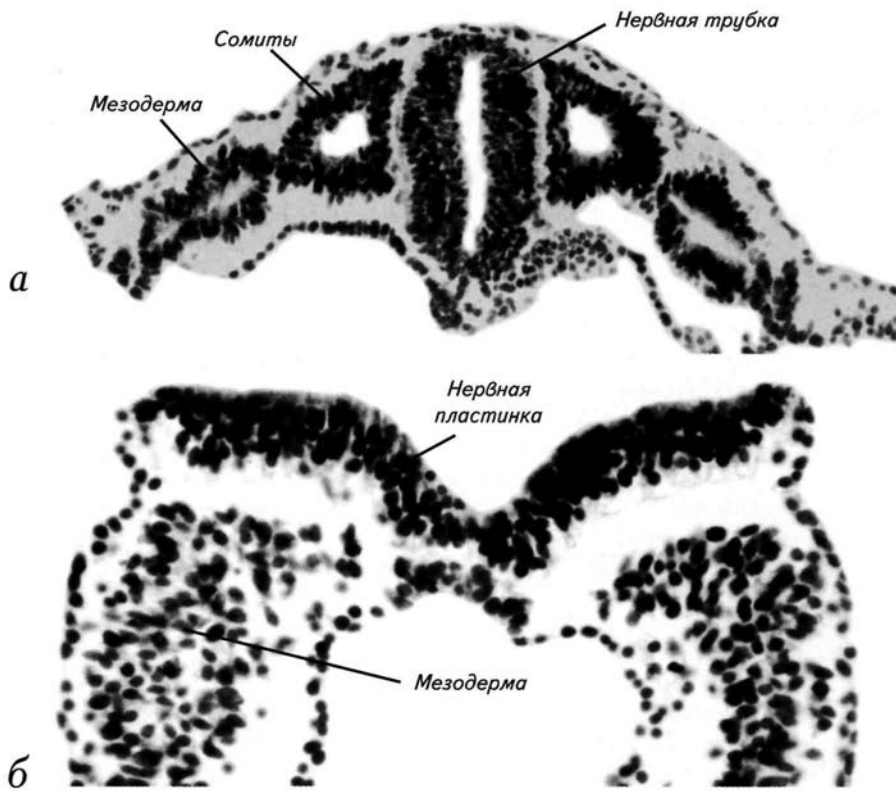


Рис. 22. Последовательные схемы нейруляции при сагиттальных сечениях через нервную пластинку и трубку на 10—12-й стадиях.

а — 10-я стадия (8 сомитов) — первичная зона смыкания нервных валиков и их распространение в ростральном и каудальном направлениях;

б — 11-я стадия (20 сомитов), распространение двух волн нейруляции в ростральном и каудальном направлении и формирование вентральной нейруляционной волны;

в — 12-я стадия (24 сомита), замыкание переднего и заднего нейропор, завершение нейруляции. Формирование нервной трубки человека начинается со смыкания нервных валиков на границе между ромбовидным (*rhombencephalon*) и спинным (*medulla spinalis*) мозгом. В этой зоне формируется нервная трубка и возникают 2 волны нейруляции, которые движутся в ростральном и каудальном направлениях. Отмеченная стрелкой ростральная нейруляционная волна движется быстрее, чем каудальная. Она проходит средний мозг (*mesencephalon*) на 23-й день после оплодотворения. В этот период возникают зрительные выпячивания, дифференцируются 7 ромбомеров заднего мозга и формируется 3-я волна нейруляции. Она начинается вентральнее ямки зрительного пузыря (*recessus opticus*), движется вверх, формируя нервную трубку в зоне промежуточного мозга (*diencephalon*). К 24-му дню развития ростральная и вентральная волны нейруляции сходятся и формируют ростральный нейропор (*neuropore rostralis*). Вентральнее нейропора выделяется утолщение стенки трубки, представляющее собой примордиальный передний мозг (*telencephalon*). Ромбомеры заднего мозга сливаются по 2 или по 3, а просвет ямки зрительного пузыря сужается. Нейруляция завершается на 27—28-й день, когда замыкается каудальный нейропор (*neuropore caudalis*). В это время начинается вторичная нейруляция, характеризующаяся образованием полости в спинномозговом нервном тяже, которая сохраняет связь с центральным мозговым каналом.

Цифрами обозначены ромбомеры заднего и продолговатого мозга.

Нейруляционный период 65

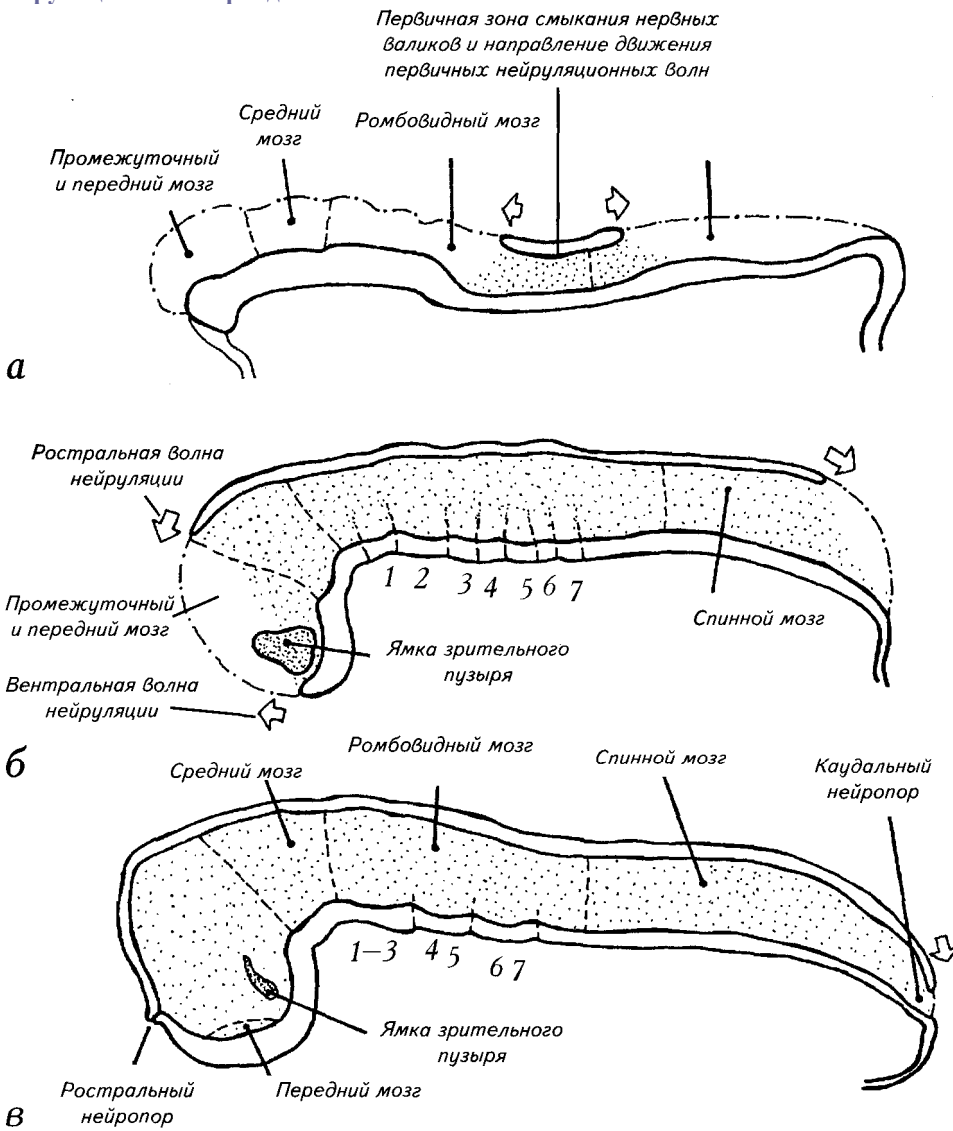


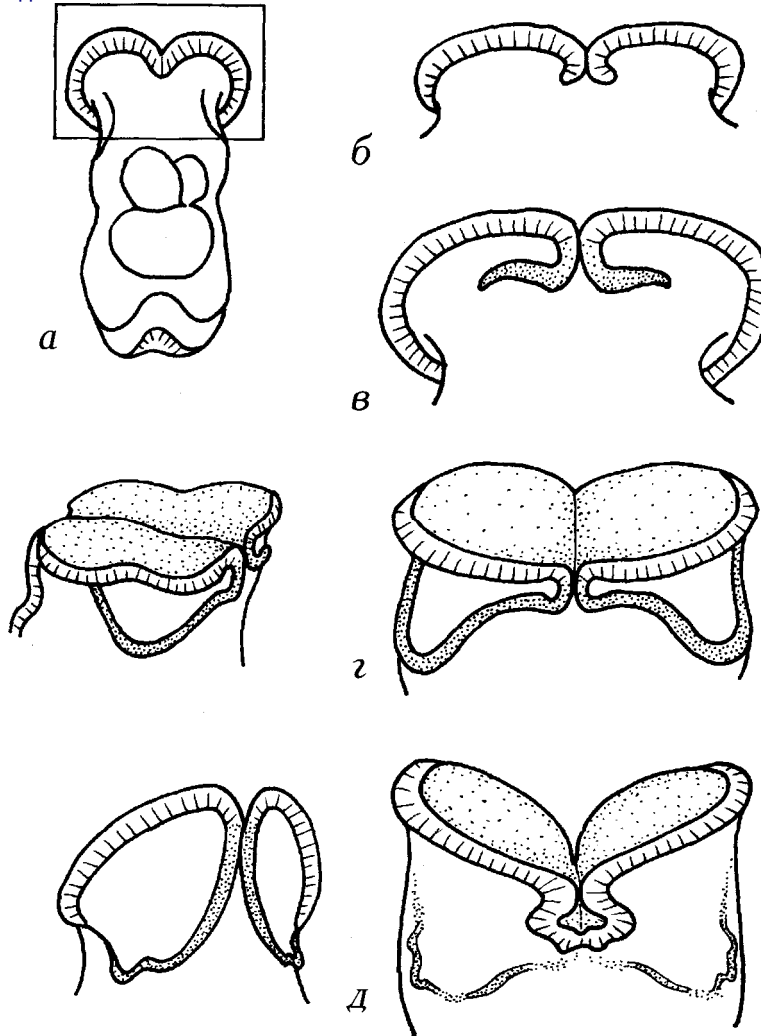
Рис. 23. Возникновение и исчезновение провизорных морфогенетических бороздок на ростральном крае нервной пластинки.

а — вид на зародыш с вентральной поверхности, прямоугольником отмечена увеличенная область;

б — стадия 6 сомитов;

в, г — стадия 7 сомитов;

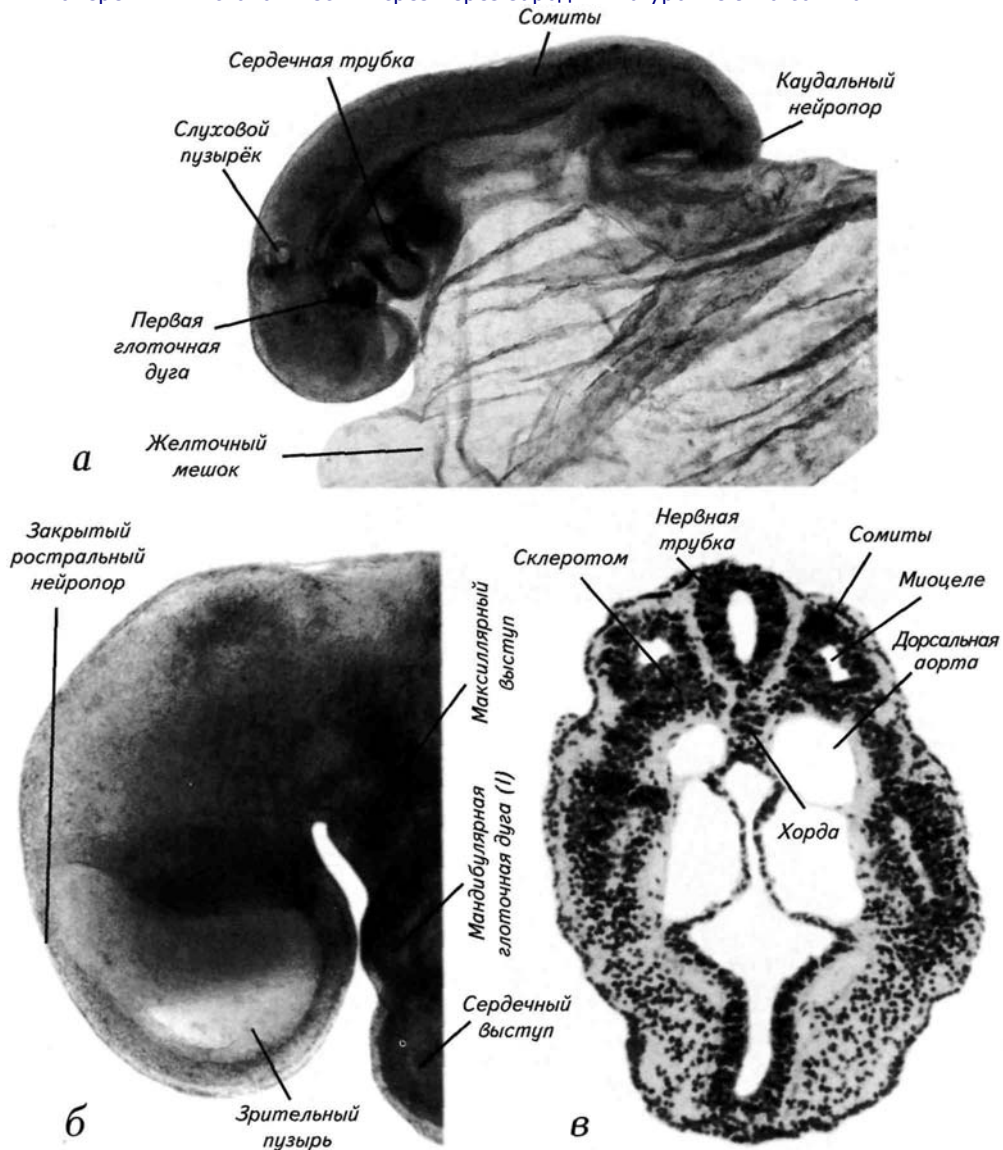
д — стадия 8 сомитов.



Нейруляционный период 67

Рис. 24. Нейруляция на 11-й стадии (13—20 сомитов, 23—25 дней после оплодотворения, 2,5—4,5 мм).

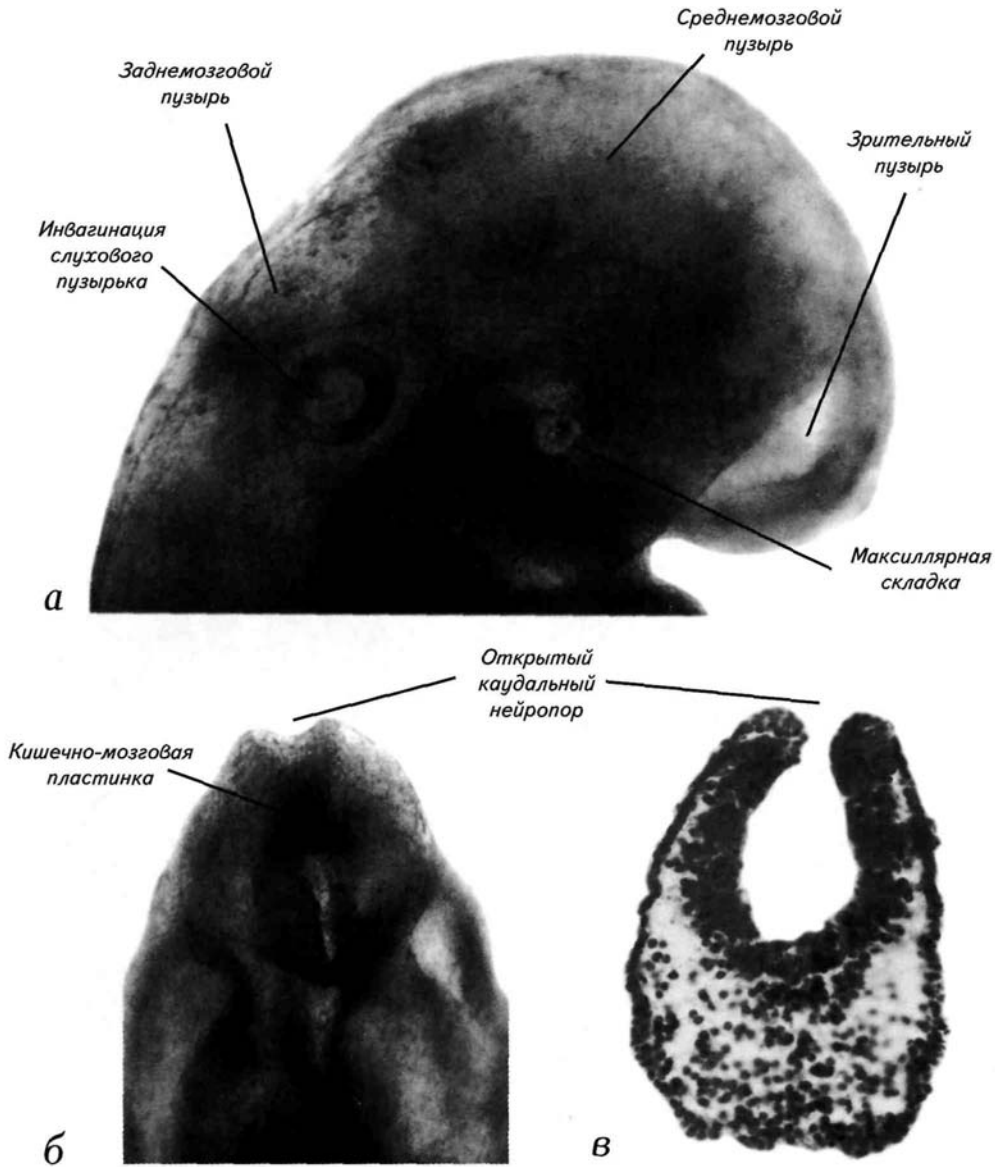
- а* — внешний вид зародыша с латеральной поверхности;
б — увеличенный снимок головы зародыша с оптическим разрезом через закрытый ростральный нейропор;
в — поперечный гистологический срез через зародыш на уровне 9-го сомита.



68 Стадии эмбрионального развития мозга человека

Рис. 25. Нейруляция на 11-й стадии (13—20 сомитов, 23—25 дней после оплодотворения, 2,5—4,5 мм).

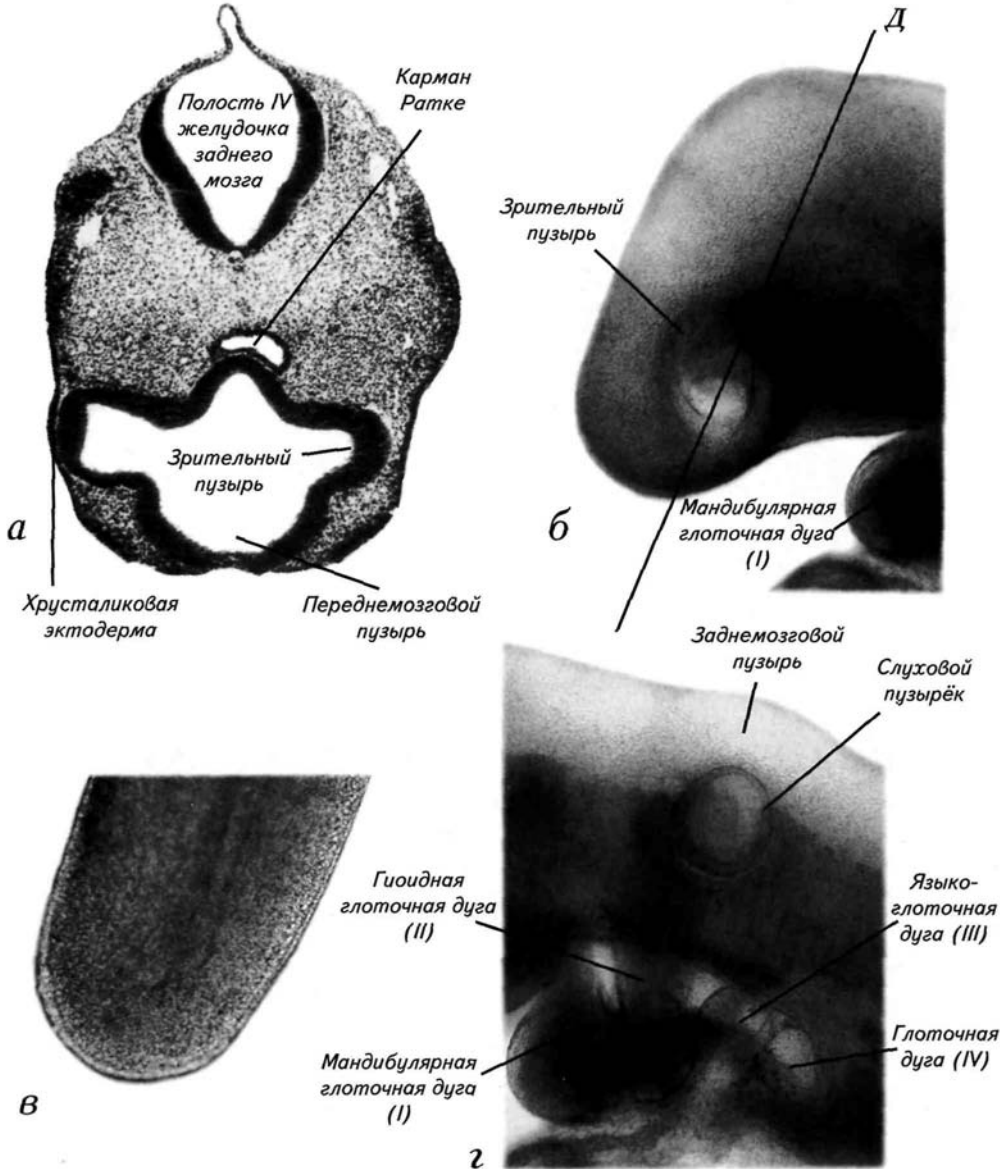
а — макрофотография головы зародыша в зоне инвагинации зрительного пузыря;
б — увеличенный снимок каудального края нервной пластинки (вид на каудовентральную поверхность), каудальный нейропор открыт;
в — поперечный гистологический срез через зародыш на уровне открытого каудального нейропора.



Нейруляционный период 69

Рис. 26. Окончание нейруляции на 12-й стадии (21—29 сомитов, 25—27 дней после оплодотворения, 3—5 мм).

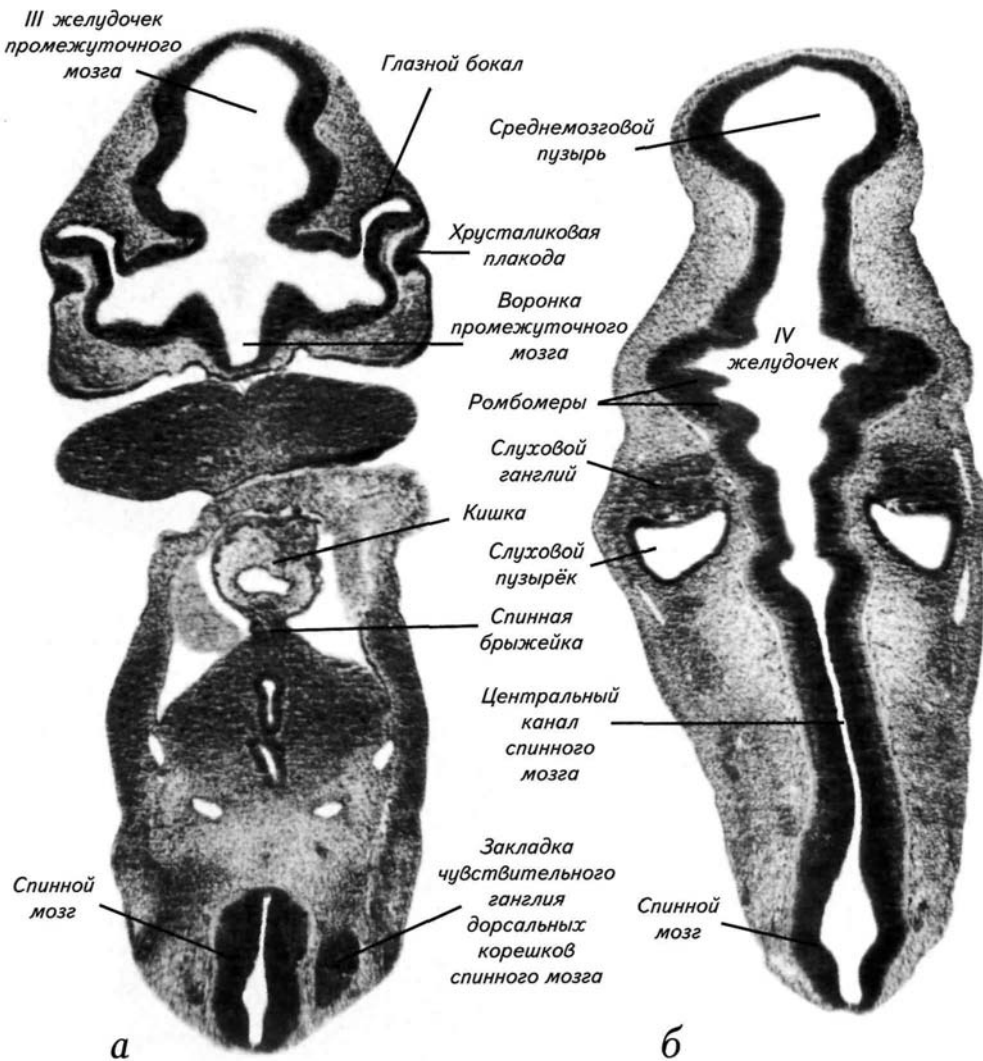
а — микрофотография среза головы зародыша в зоне индукции зрительным пузырьком хрусталиковой эктодермы;
б — внешний вид головы зародыша на подстадии 12а, линия *Д* показывает плоскость сечения для среза *о*;
в — внешний вид каудального края зародыша сразу после замыкания нейропора;
г — увеличенный участок зародыша в зоне глоточных дуг и слухового пузырька.



70 Стадии эмбрионального развития мозга человека

Рис. 27. Гистологические срезы эмбриона на подстадии 12b развития после замыкания нервной трубки (26—29 сомитов, 27 дней после оплодотворения, 4—5 мм).

а — микрофотография среза через глазной бокал и хрусталиковую плакodu;
б — микрофотография среза зародыша на уровне закладки слуховых пузырьков.



Нейруляционный период 71

Рис. 28. Эмбрион на 13-й стадии развития (30—35 сомитов, 28—29 дней после оплодотворения, 4—6 мм).

- а* — внешний вид зародыша с латеральной поверхности;
- б* — микрофотография среза зародыша через хвост, каудальнее почек задних конечностей;
- в* — горизонтальный срез через средний, задний и продолговатый мозг.

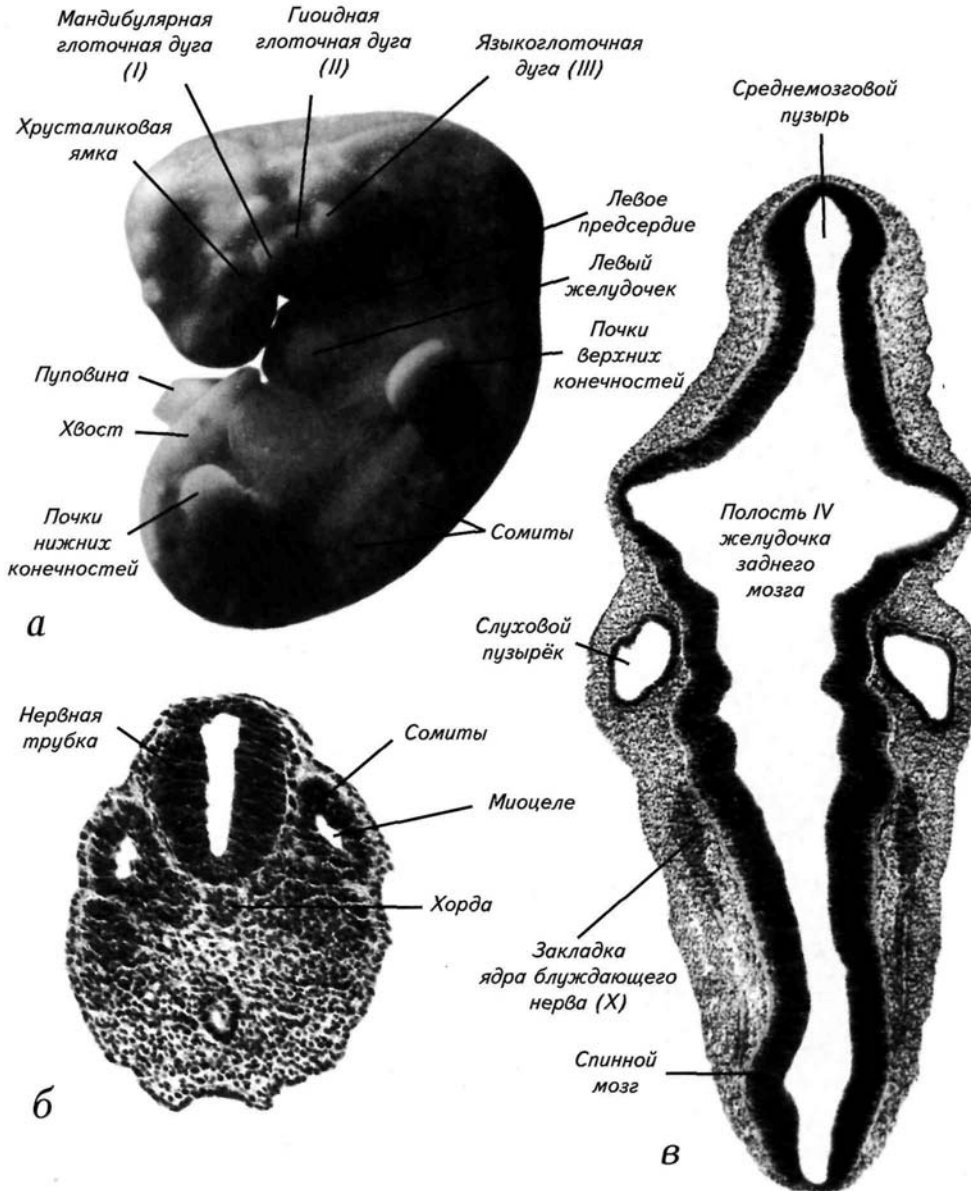
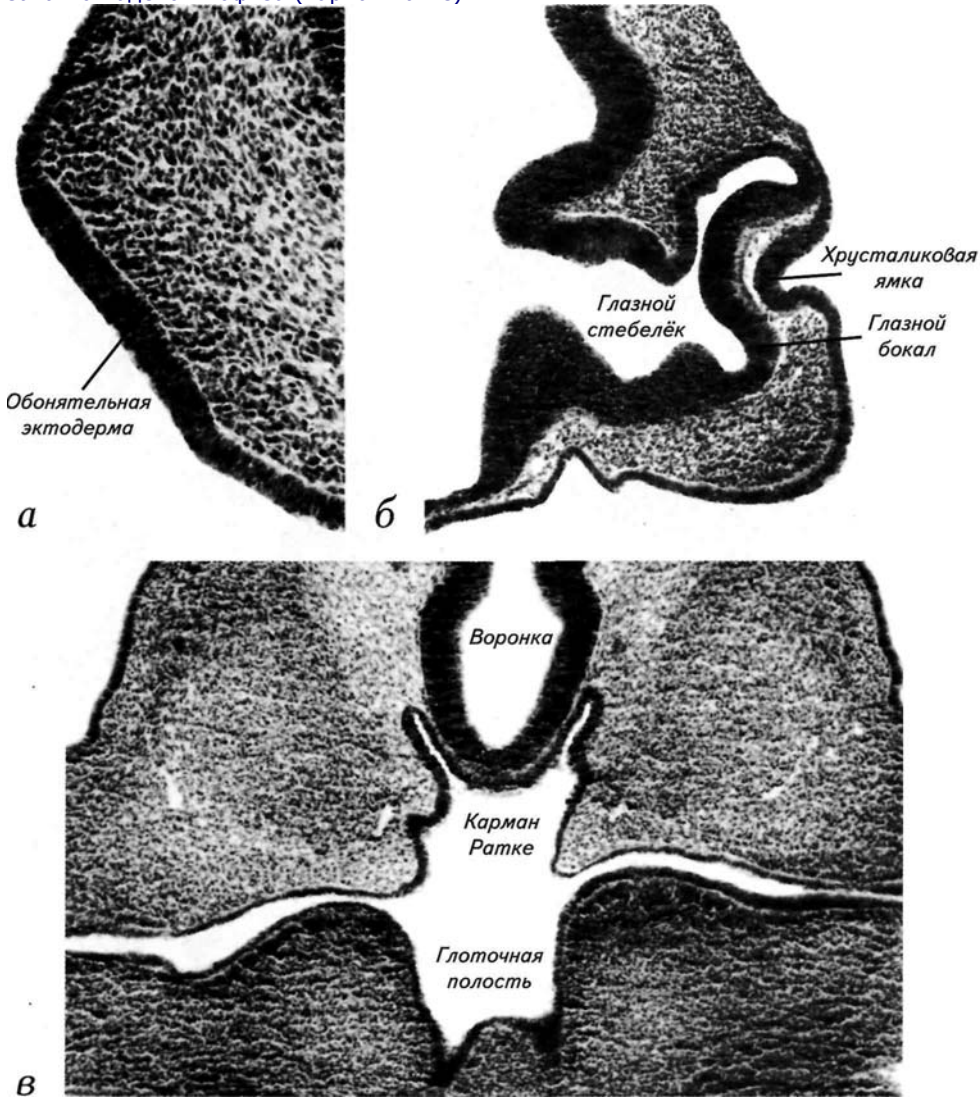


Рис. 29. Эмбрион на 13-й стадии развития (30—35 сомитов, 28—29 дней после оплодотворения, 4—6 мм).

а — гистологический срез через участок утолщённой головной эктодермы с примордиальной обонятельной плакодой;
б — микрофотография среза зародыша через зачаток глаза и хрусталика;
в — поперечный срез через воронку промежуточного мозга и ротовую полость с зачатком аденогипофиза (карман Ратке).



Нейруляционный период 73

Рис. 30. Эмбрион на 14-й стадии развития (36—44 сомита, 30—32 дня после оплодотворения, 5—8 мм).

- а* — внешний вид зародыша с латеральной поверхности;
- б* — микрофотография среза зародыша через слуховой пузырёк и ромбомеры заднего мозга;
- в* — поперечный срез через спинной мозг.

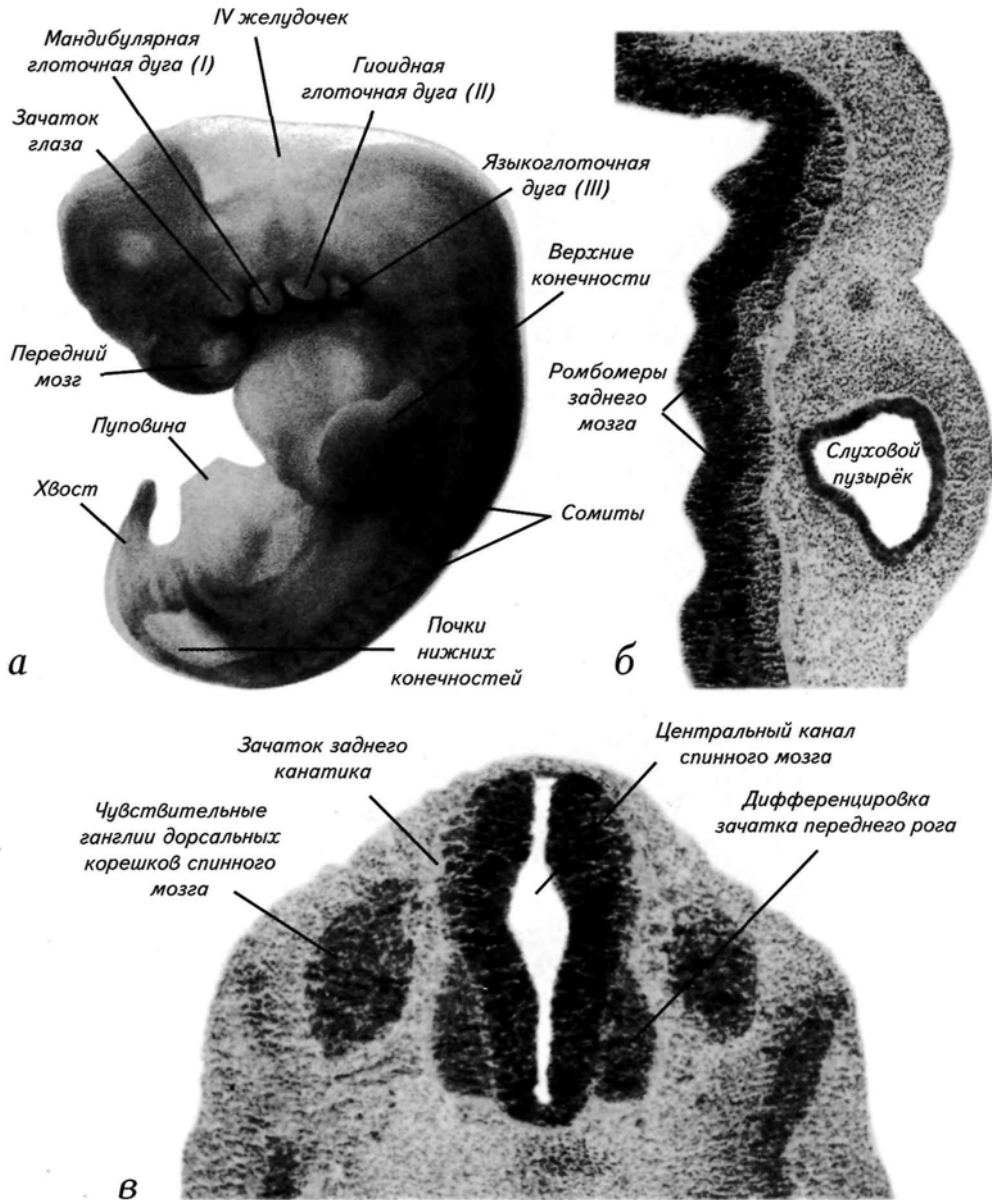


Рис. 31. Эмбрион на 14-й стадии развития (36—44 сомита, 30—32 дня после оплодотворения, 5—8 мм).

а — микрофотография среза зародыша через зачаток глаза и хрусталика, отделяющегося от эктодермы;
б — микрофотография среза зародыша через обонятельную ямку;
в — горизонтальный срез через слуховой пузырьёк в начале анатомической дифференцировки.

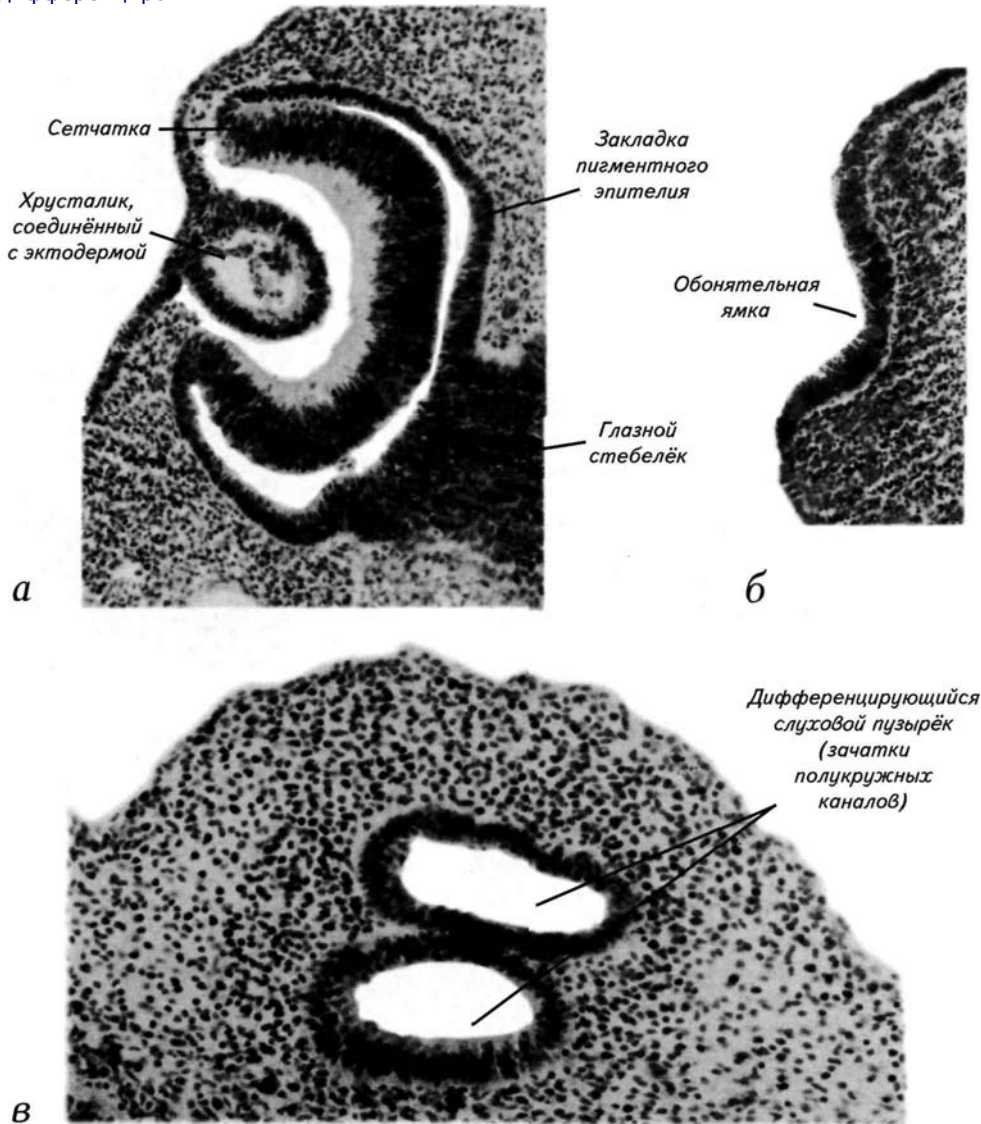


Рис. 32. Эмбрион на 14-й стадии развития (36—44 сомита, 30—32 дня после оплодотворения, 5—8 мм).

а — микрофотография среза зародыша через зачаток разделяющихся полушарий переднего мозга;

б — срез зародыша через зачатки верхних конечностей;

в — срез через пояс нижних конечностей.

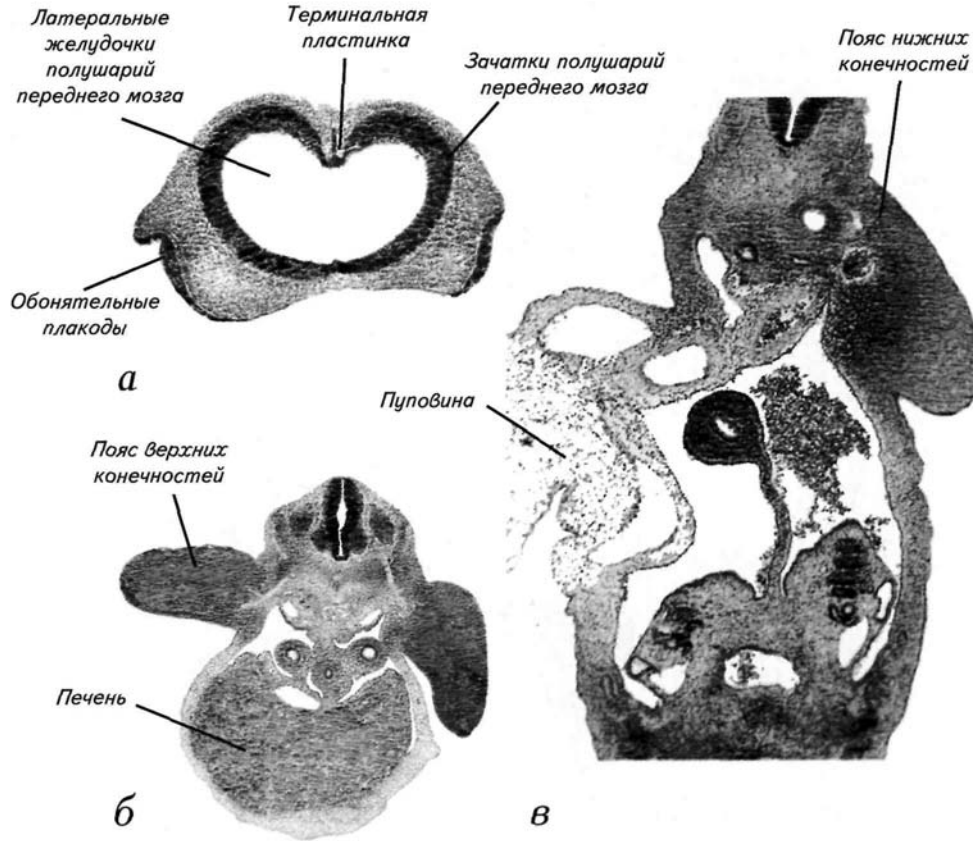
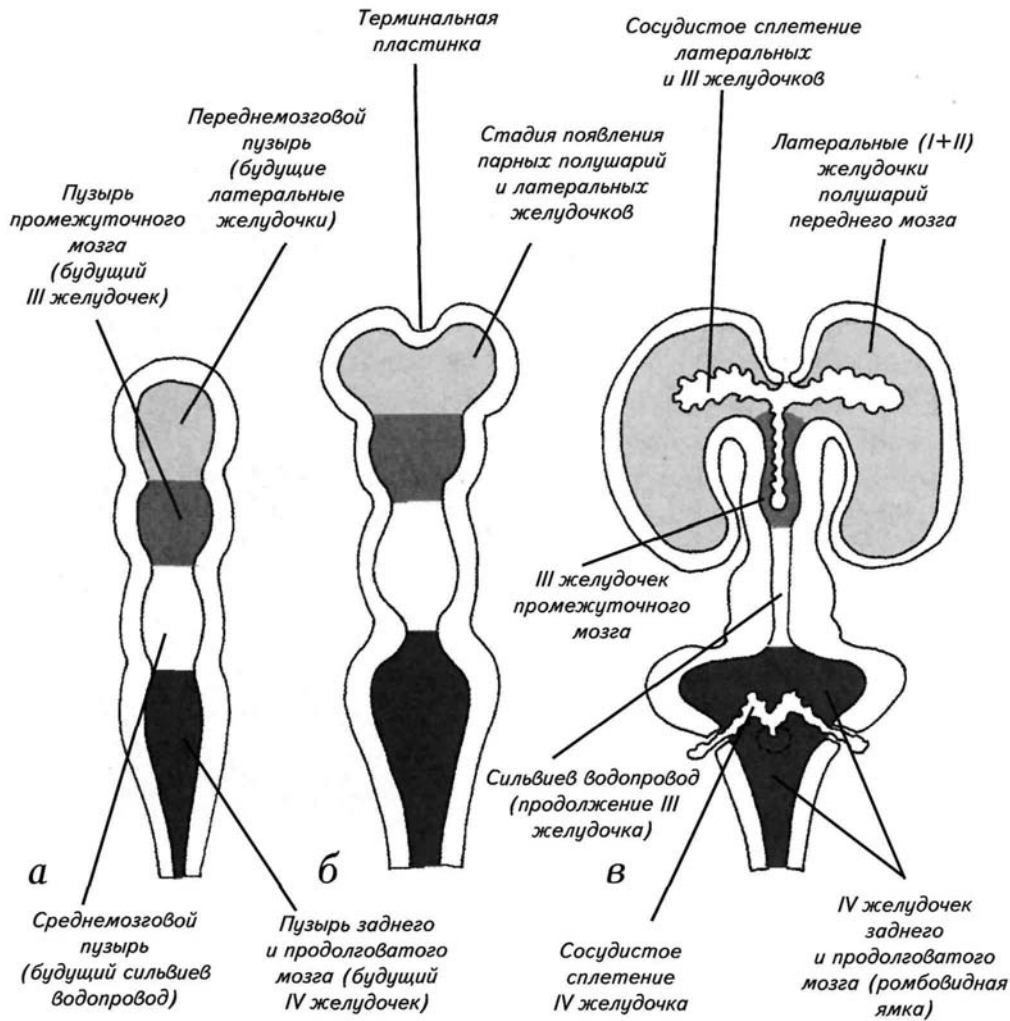


Рис. 33. Схема дифференцировки мозговых желудочков.

- а* — организация мозговых желудочков сразу после нейруляции;
- б* — дифференцировка полушарий переднего мозга;
- в* — строение желудочков в конце эмбрионального периода развития.



ПОСТСОМИТНЫЙ ПЕРИОД РАЗВИТИЯ

Сомитогенез завершается к началу 2-го месяца развития после оплодотворения. С завершением образования сомитов исчезает и возможность относительно точного и быстрого определения возраста эмбрионов. Вместо сомитов для периодизации развития начинают использовать более частные признаки дифференцировки органов и линейные размеры зародышей. По традиции такими органами являются конечности, этмоидная (лицевая) часть зародыша, ушные раковины и размер головы. Самым наглядным критерием становится линейный размер зародыша, который после 4 нед развития становится достаточно стабильным признаком возраста. Тем не менее существует известная изменчивость эмбрионов, которая отмечена всеми авторами, занимавшимися проблемой периодизации эмбрионального развития. Обычно проблематично идентифицировать возраст эмбриона только по его темячковой длине. Формирование органов, являющихся признаками определенного возраста зародыша, может не соответствовать его линейным размерам, и наоборот. Наблюдается небольшая асинхронность и в самом органогенезе. Эта изменчивость заставляет оговаривать некоторую возможную индивидуальную изменчивость даже в раннем развитии человека.

15-я постсомитная стадия (33—36-е сутки)

На 33—34-й день развития эмбрион человека достигает 15-й стадии. К этому времени темя-копчиковая длина зародыша составляет от 7 до 9 мм, хотя некоторые авторы предполагают, что интервал изменчивости находится в пределах от 6,5 до 8,5 мм. На **15-й** стадии выделяют 3 подстадии, которые различаются по степени дифференцировки конечности и глаза.

Для подстадии **15a** характерны полная отшнуровка хрусталика от эктодермы и появление пигментного эпителия сетчатки (**рис. 34, а**). На этой подстадии начинается формирование пальцевой пластинки верхней конечности, которое завершается к середине подстадии **15b**. В начале **15-й** стадии полость IV желудочка широко раскрыта в rostroкаудальном направлении, а к концу стадии она сужается (см. **рис. 34, а**).

На подстадии **15b** углубляется носовая складка, завершается формирование пальцевой пластинки и увеличивается длина верхней конечности (см. **рис. 34, а**).

На подстадии **15c** происходит формирование максиллярной щели, мандибулярной и гиоидной дуг, слухового возвышения. Ярким внешним признаком подстадии является пальцевая пластинка нижней конечности, которая формируется к концу **15-й** стадии (**рис. 34, б**). Хвост зародыша ещё хорошо развит, а вокруг закладки спинного мозга продолжается сомитогенез (см. **рис. 34, б**).

Утолщаются промежуточный мозг и зачаток гиппокампа (*hippocampus*). Промежуточный мозг не только увеличивается в диаметре, но и резко удлиняется (**рис. 34, в**). Передний мозг на **15-й** стадии продолжает быстро расти. В медиальной его части впервые появляются выпячивания, маркирующие дифференцировку базального и миндалевидного комплексов ядер, которые начали закладываться ещё на **14-й** стадии. В дорсомедиальной зоне полушарий переднего мозга на **15-й** стадии можно обнаружить зачаток гиппокампа, а вентральнее — бугорок обонятельного поля. В промежуточном мозге морфологически идентифицируются зоны эпителиума (*epithalamus*), гипоталамуса (*hypothalamus*), дорсального и вентрального таламуса (*thalamus*) и субталамический регион. Средний мозг на **15-й** стадии остаётся разделённым на 2 нейромера, он увеличивается в размерах, а на уровне верхних бугорков формируется перекрёст волокон. Основные изменения связаны с образованием нескольких новых нервных трактов. Формируются

Постсомитный период 79

медиальный покрышечно-луковичный (бульбарный; *tractus medialis tectobulbaris*) и сосцевидно-теgmentный (*tractus mamillotegmentalis*) тракты. Возникают волокна на уровне задней и супрамамиллярной комиссуры. Дифференцируются ядра хабенулы и, частично, мамиллярных тел. На **15-й** стадии увеличивается зачаток мозжечка и продолжает расширяться полость IV желудочка, которая начала формироваться на **14-й** стадии развития (см. **рис. 34, в**). В ней можно идентифицировать следы нейромерных складок, которые выходят в полость IV желудочка.

16-я постсомитная стадия (37—40-е сутки)

Для этой стадии характерны эмбрионы длиной от 8 до 11 мм. Простым внешним признаком 2 подстадий является дифференцировка пальцевой пластинки (**рис. 35, а—в**).

На подстадии **16а** появляются пальцевые выступы верхней конечности, а на подстадии **16б** — нижней конечности. Гиоидная дуга становится более заметна и формирует слуховой бугорок, а вокруг носовой ямки появляется контурный валик. Надо отметить, что голова зародыша существенно увеличивается в объёме по сравнению с таковой в 15-й стадии (см. **рис. 32, а, б; 33, а**). Это происходит за счёт роста полушарий переднего мозга, которые резко увеличиваются по сравнению с их размером на предыдущей стадии развития. Однако если удалить мозг из головы зародыша, то размеры полушарий остаются сравнительно небольшими (**рис. 36, а**).

К концу подстадии **16б** начинается гистологическое обособление колена нижней конечности, что может служить критерием конца 16-й стадии (**рис. 35, в**). У зародыша начинается рудиментация хвоста, вокруг которого появляются сосуды. Даже около деградирующего хвоста продолжают сохраняться сомиты, а спинной мозг изменяет свою форму (**рис. 35, д**).

Основным нейральным событием **16-й** стадии являются начало инвагинации нейрогипофиза и быстрое увеличение объёма ядер дорсального таламуса (см. **рис. 36, а**). В результате становится анатомически различимой подушка таламуса (*pulvinar*). Значительно увеличивается размер крыши промежуточного мозга — эпиталамуса. Это приводит к тому, что возникший ранее зачаток эпифиза (*glandula pinealis*) начинает дифференцироваться в отдельную анатомическую структуру, которая становится ясно заметна только к **18-й** стадии (**рис. 39, б**). Формируются поводково-межножковый путь (*tractus habenulo-interpeduncularis*) и одиночный тракт (*tractus*

80 Стадии эмбрионального развития мозга человека

solitarius). В полушариях переднего мозга формируется наружный слой, состоящий из диффузно расположенных нейробластов, вышедших из герминативной зоны (**рис. 51, а**).

17-я постсомитная стадия (41—43-е сутки)

Простым внешним признаком этой стадии являются заметное увеличение мозга и появление пальцевых лучей на верхних и нижних конечностях (**рис. 37, а, б**). В начале стадии появляются пальцевые лучи на верхней конечности, а к концу 43-го дня — на нижней. Лучи отличаются от выступов тем, что продолжают в пальцевую пластинку в виде прообразов пальцев. Для 17-й стадии характерны по сравнению с 16-й стадией выпрямление тела зародыша (см. **рис. 36, а; 37, а**) и формирование носолицевой выемки (см. **рис. 37, б**). Хвост зародыша ещё заметен, но его участок спинного мозга уплощается, а центральный канал принимает форму эллипса или небольшой щели (**рис. 37, в**). Происходит сближение закладок жаберных выступов и формируются заметные бугорки наружного уха.

Наиболее заметным изменением организации нервной системы на 17-й стадии является формирование продольной борозды (*fissura longitudinalis*), которая разделяет медиальные поверхности полушарий переднего мозга (**рис. 37, в**). Эта борозда образуется за счёт разрастания полушарий переднего мозга, которые растут сначала в ростродорсальном, а затем в каудальном направлении. Именно на этой стадии парные полушария впервые сходятся своими медиальными поверхностями над базальными отделами переднего и дорсальными отделами промежуточного мозга (см. **рис. 37, в**). В конечном счёте эти события приводят к появлению парных переднемозговых пузырей, плотно сжатых по средней линии. Внутри латеральных желудочков полушарий переднего мозга появляются складки стенки сосудистого сплетения. При рассмотрении головы зародыша хорошо заметно сужение полости IV желудочка (см. **рис. 37, а, в**).

На данном этапе развития становятся анатомически различимы ядра миндалевидного комплекса (*amygdala*) и обонятельные луковицы (*bulbus olfactorius*). В районе промежуточного мозга формируются субталамическое ядро (*nucleus subthalamicus*), а позади эпителиума — задняя комиссура (*commissura posterior*).

Одним из важнейших отличий 17-й стадии является наличие всех черепно-мозговых нервов. Имеется в виду, что на поверхности головного мозга эмбриона удаётся идентифицировать все входы и выходы корешков нервов. Многие моторные и сенсорные ветви нервов

Постсомитный период 81

ещё не развиты. К концу 17-й стадии закладывается и начинает дифференцироваться черное ядро (*substantia nigra*).

18-я постсомитная стадия (44—46-е сутки)

При наружном осмотре зародыша на 18-й стадии выделяется несколько характерных признаков. Пальцевые лучи увеличиваются и на верхних конечностях появляются остренькие пальцевые выступы (рис. 38, б). У верхней конечности появляется локтевой выступ, который заметен как на гистологических срезах, так и на макропрепаратах (рис. 38, б, в). Наружное ухо становится хорошо заметно на поверхности головы, но оно ещё не укреплено хрящом (рис. 39, в). В начале стадии формируется чётко видимый валик века, а в конце — валик брови (рис. 38, в). На этмоидной поверхности хорошо заметны носовые ямки и медиальный носовой бугорок (см. рис. 38, в, в). Гистологические срезы позволяют увидеть развитую зону обонятельного эпителия и зачаток вомероназального органа (рис. 39, в).

На этой стадии развития впервые появляются как самостоятельная анатомическая структура сосудистая щель (*fissura chorioidea*; рис. 39, а) и складка, указывающая границу между развивающимися полушариями переднего мозга и увеличивающимся стриатумом. В самом полосатом теле дифференцируются отдельные ядра. Заканчивается морфологическое обособление отдельных ядер миндалевидного комплекса. Начиная с 18-й стадии миндалина увеличивается благодаря росту и дифференцировке составляющих её центров, а не за счёт выделения новых структур. На базальной поверхности переднего мозга формируется обонятельный бугорок, а вомероназальный нерв образует ганглий. Над ростральной частью эпителиума промежуточного мозга у эмбрионов на 18-й стадии можно увидеть древнее рудиментарное образование — парапинеальный орган, или парафизи (*paraphysis cerebri*; рис. 39, б). Парапинеальный орган возникает как временная эмбриональная структура и становится незаметен к 21-й стадии. Вокруг расположенного за ним эпифиза появляется развитая капиллярная сеть, которая начинает проникать в тело эпифиза (рис. 39, б). На этой стадии можно идентифицировать мозговую полосу таламуса (*stria medullaris thalami*) и достаточно развитый таламическо-сосцевидный тракт (*tractus thalamomamillaris*). Нейрогипофиз формирует характерный валик, маркирующий его каудальную границу с мозгом. На уровне заднего и продолговатого мозга начинают дифференцироваться сенсорные ядра черепно-мозговых нервов и крупное зубчатое ядро (*nucleus dentatus*). Наиболее заметным внешним изменениям подвергается мозжечок. В нём морфологически выделяются тело мозжечка (*corpus cerebelli*)

82 Стадии эмбрионального развития мозга человека

и выпячивание клочка (*flocculus*). В полости IV желудочка становятся заметны первые складки сосудистого сплетения (*plexus chorioideus ventriculi IV*), которые формируются из тонкостенной дорсальной пластинки заднего мозга. К концу **18-й** стадии начинается ультраструктурная дифференцировка центральной нервной системы. Это проявляется в формировании первых синапсов между волокнами спинного и ретикулярными ядрами заднего мозга.

19-я постсомитная стадия (47—49-е сутки)

На этой стадии развития начинают закрываться лицевые щели эмбриона, появляются пальцы конечностей, удлиняется и распрямляется тело. Самый очевидный и простой признак стадии — пальцы верхней конечности. Ладонка верхней конечности эмбриона заметно утолщена (**рис. 40, а**), на её поверхности хорошо заметны 2 фаланги пальцев. На гистологических срезах видны 3 фаланги, но они при внешнем осмотре зародыша не просматриваются (**рис. 40, в**). Хвост активно резорбируется, а следы хвостовых сомитов отсутствуют (**рис. 40, г**).

У эмбрионов, достигших **19-й** стадии, дифференцируются ганглии терминальных нервов и в этмоидной области головы формируются зачатки хоанальных полостей. Полушария активно увеличиваются в размерах в ростральном направлении. В тех зонах полушарий, где начали образовываться сосудистые сплетения, происходит дорсальный рост, а в «бессосудистых» участках — ростральный и каудальный (**рис. 40, б**). Дифференцируются ядра септума, медиального добавочного ядра оливы (*nucleus accessorius medialis*), прилежащего ядра (*nucleus accumbens*) и ядра бледного шара (*globus pallidus*). Мозжечок устанавливает связи со спинным мозгом. При этом формируется первая из 3 пар ножек мозжечка — задние мозжечковые ножки (*pedunculi cerebellares inferiores*; см. **рис. 36, б**). В сосудистом сплетении IV желудочка возникают длинные ворсинки, которые провисают в полость желудочка.

20-я постсомитная стадия (50—51-е сутки)

К **20-й** стадии развития удлиняются верхние конечности зародыша и формируется вентрально направленный локоть (**рис. 41, а**). Ладонка одной из рук обычно прилежит к сердечной области. Нижние конечности приобретают однофаланговые пальцы и коленный сустав, который направляется вверх (**рис. 41, а, б**). Хвост полностью резорбирован, а копчиковые позвонки начинают сливаться. Увеличиваются валики наружного уха, а на гистологических срезах становится чётко виден увеличивающийся вомероназальный орган (**рис. 41, в**).

Постсомитный период 83

Наиболее значительными событиями этой стадии являются формирование ворсинок в сосудистом сплетении IV желудочка (*plexus chorioideus ventriculi tertii*) и васкуляризация переднего сосудистого сплетения (*plexus chorioideus ventriculi lateralis*) в латеральных желудочках полушарий переднего мозга (рис. 42, а, б). Следует отметить, что в это время начинается цитологическая дифференцировка в полушариях переднего мозга. Она заключается в том, что между клетками закладки полушарий возникают синаптические контакты. На вентральной поверхности переднего мозга дифференцируются волокна, соединяющие ядра перегородки (*nuclei septalis*) и обонятельной луковицы. Одновременно возникает комиссура уздечки (*commissura habenularum*; рис. 36, б, 43). Каудальнее комиссуры формируется эпифизарное углубление, которое на более поздних стадиях трансформируется в эпифизарный карман. На этой стадии становится хорошо видна зрительная хиазма (*chiasma opticum*), которая начинает пенетрировать в зону зрительного перекрёста ещё на 19-й стадии (см. рис. 36, б; 43).

Характерным признаком 20-й стадии является дифференцировка передних (верхних) ножек мозжечка (*pedunculi cerebellares superiores*). В спинном мозге становятся ясно заметны нисходящие и восходящие пучки волокон (см. рис. 42, в).

21-я постсомитная стадия (52—53-е сутки)

На этой стадии происходит асинхронное ускорение развития лобных долей полушарий переднего мозга (рис. 44, а). Конечности непропорционально быстро удлиняются, и происходит дифференцировка пяточного выступа (рис. 44, а, б). Наружное ухо увеличивается и становится жёстким при дотрагивании до него иглой. Это обусловлено появлением хряща в ушной раковине (рис. 45, в).

Основным событием этой стадии развития является формирование закладки неокортекса (*neocortex*). Из пролиферативного прижелудочкового слоя нейробласты активно мигрируют по клеткам радиальной глии, которые соединяют эпендимальный слой с зоной формирования зачатка новой коры, или неокортекса (*neocortex*). Даже на обзорных срезах или анатомических сечениях заметно, что полушария состоят из 2 слоёв: прижелудочкового и наружного (рис. 44, в; 51, б). Заложка коры полушарий переднего мозга возникает первоначально только в области будущей зоны островка (*insula*). Она начинается с формирования плексиформного (*plexiform*) слоя. Одновременно начинает возникать и переходная зона коры (*peripaleocortex*) между палеокортексом (*paleocortex*) и неокортексом. В это же время появляется миграция

84 Стадии эмбрионального развития мозга человека

клеток из привентрикулярного слоя, которая в будущем приведёт к возникновению пирамидального слоя гиппокампа, Значительную часть миндалевидного комплекса составляют 4 ядра, которые формируют медиальное выпячивание стенки в полость латеральных желудочков переднего мозга. Медиальные ядра комплекса соединяются волокнами с гиппокампом и таламусом. На базальной поверхности переднего мозга становится заметен вытянувшийся вперёд обонятельный тракт. В крыше промежуточного мозга можно обнаружить следы парапинеального органа, выглядящего как одна или несколько складок. Эпифиз остаётся связанным с III желудочком 1 или 2 полостями (см. **рис. 43**). Он хорошо выявляется анатомически, поскольку рострально ограничен достаточно развитой комиссурой поводков (уздечки; *commissura habenularum*), а каудально — задней комиссурой (*commissura posterior*). В таламусе становится анатомически заметно латеральное коленчатое тело (*corpus geniculatum laterale*), а аденогипофиз (*adenohypophysis*) практически полностью отделяется от стенки глотки, хотя и сохраняет небольшие контакты с ней вплоть до 23-й стадии. На 21-й стадии в полость III желудочка впервые проникает разросшееся в латеральных желудочках сосудистое сплетение, которое начинает васкуляризироваться (**рис. 45, а**). Это — простой и надёжный ориентир для определения нижней границы воз-

раста эмбриона, поскольку до данной стадии сосудистое сплетение не появляется в полости III желудочка. Другим макроскопическим признаком стадии является наличие выростов в зоне сосудистого сплетения IV желудочка (**рис. 45, б**). На этой же стадии впервые дифференцируются вестибулярные ядра, которые формируют волокна, входящие в мозжечок через нижние ножки. В зоне зрительного перекрёста возникает супраоптическая комиссура (*commissura supraoptica*), которая ещё не дифференцирована на дорсальный и вентральный компоненты. Спинной мозг увеличивается за счёт массы волокон, расположенных вокруг центрального серого вещества (**рис. 45, в**).

22-я постсомитная стадия (54—55-е сутки)

У зародышей в этот период полностью закрываются лицевые щели, увеличиваются ушные раковины, а руки приводятся к лицу (**рис. 46, а— в**). Ушные раковины не только увеличиваются в размерах, но и анатомически дифференцируются (**рис. 46, в; 47, в**). Появляются дериваты ушных раковин, которые могут служить надёжным признаком этой стадии. В этот же период происходит глубокая дифференцировка глаза (**рис. 47, а**); даже при внешнем осмотре хорошо заметна передняя ка-

Постсомитный период 85

мера глаза, а при минимальной препаровке — и волокна зрительного нерва, начинающиеся от поверхности сетчатки.

Наиболее важным событием этой стадии является дифференцировка внутренней капсулы (*capsula interna*) и ограды (*claustrum*). Внутренняя капсула возникает за счёт проникновения неокортикальных волокон между закладками базальных структур переднего мозга (рис. 46, *а*). Первые волокна, проходящие через будущую капсулу, берут своё начало от латеральных зон центральной и постцентральной извилин. Надо отметить, что самих извилин в это время нет, а поверхность полушарий не имеет складок. Речь идет только о зоне расположения извилин. Они проходят через внутреннюю капсулу и направляются в средний мозг, эпителиамус (*epithalamus*) и дорсальный таламус (*thalamus dorsalis*; см. рис. 46, *а*). Ограда дифференцируется в виде тонкой полоски, которая чётко отделяется от коры, но остаётся связанной с интермедиальным слоем обонятельной луковицы. На этой стадии можно выделить внутриножковое ядро (*nucleus endopeduncularis*), которое затем дифференцируется во внутреннюю часть бледного шара (*globus pallidus internus*). К концу данной стадии обособляются наружная зона бледного шара (*globus pallidus externus*) и субталамические ядра. Увеличивается компонент зрительного тракта, оканчивающийся в вентральной части наружного коленчатого тела, причём часть его волокон можно выявить в зоне закладки сосцевидных тел (*corpus mamillare*). Макроскопическим признаком стадии может быть сосудистое сплетение IV желудочка, которое обладает развитой системой выростов в виде бахромки (рис. 47, *б*).

23-я постсомитная стадия (56—57-е сутки)

Конец эмбрионального периода маркируется как размером эмбриона, достигающим 27—32 мм, так и смыканием рук у лицевой поверхности зародыша (рис. 48, *а, б*; 49, *в*). Глаза зародыша обычно широко открыты. Наружные гениталии у него уже хорошо заметны, но их дифференцировка ещё недостаточна для определения пола. Голова зародыша доминирует над другими частями тела, а передний мозг — над отделами центральной нервной системы (рис. 48, *а, в*; 50).

На этой стадии развития впервые появляется складка височной доли переднего мозга, которая начинает прикрывать островок. Это сопровождается формированием покрывки (*operculum*), которая полностью скроет островок на более поздних этапах развития. К 23-й стадии развития дифференцировка неокортекса начинается практически во всех зонах полушарий переднего мозга. В это время неокортикальная закладка разделяется на 2 подслоя: наружный и внутренний. Наружный

86 Стадии эмбрионального развития мозга человека

подслоем впоследствии станет 1-м слоем коры, а внутренний будет стартовой зоной для формирования остальных слоев (**рис. 51, в**). Внутренняя капсула переднего мозга значительно увеличивается за счёт неокортикальных волокон. В латеральных желудочках переднего мозга на 23-й стадии резко увеличивается размер сосудистого сплетения латеральных желудочков (**рис. 49, а**), которое занимает около 30% объема. Форму внутренней поверхности мозга изменяет полосатое тело (*corpus striatum*), формирующее бугорок в вентролатеральной зоне латеральных желудочков.

Благодаря широкой внутренней капсуле происходит морфологическое обособление хвостатого ядра (*nucleus caudatus*) и скорлупы (*putamen*). Наряду с внутренней капсулой впервые дифференцируется наружная капсула (*capsula externa*). Она образуется за счёт широкой полосы волокон, которая начинается от зачатка пириформной коры (*area pyriformis*) и идёт сагиттально к обонятельному тракту, что приводит к увеличению обособленности оградаы.

В это время впервые чётко дифференцируется передняя комиссура (*commissura anterior*) и появляются волокна свода (*fornix*), соединяющие гиппокамп с промежуточным и средним мозгом (**рис. 50**). Одним из характерных признаков 23-й стадии является формирование 3 перекрёстов волокон заднего и среднего мозга. На уровне среднего мозга происходит перекрещивание среднемозгового корешка тройничного нерва. На уровне заднего мозга возникают

2 перекрёста: вестибуломозжечковых волокон и отростков клеток зубчатого ядра (*nucleus dentatus*), которое начинает обособляться во внутренней зоне мозжечка. На 23-й стадии впервые становится различима мозжечковая комиссура и начинается пролиферация во внешнем герминативном слое мозжечка (**рис. 49, б**).

На поверхности среднего мозга дифференцируются верхние и нижние бугорки четверохолмия (*colliculi superiores, colliculus inferiores*; см. **рис. 48, в**). В передней части четверохолмия дифференцируется комиссура передних бугорков (**рис. 50**). К концу 11-й недели развития завершается закладка черного ядра (*substantia nigra*). Значительным событием на 23-й стадии является анатомическая дифференцировка перекрёста пирамидных путей (*decussatio pyramidum*), который представляет собой границы спинного и продолговатого мозга. Несколько роstralнее возникает перекрёст восходящих пучков волокон: клиновидного (*fasciculus cuneatus*) и тонкого (*fasciculus gracilis*). На 23-й стадии начинается период формирования эмбриональных борозд головного мозга. На поверх-

Постсомитный период 87

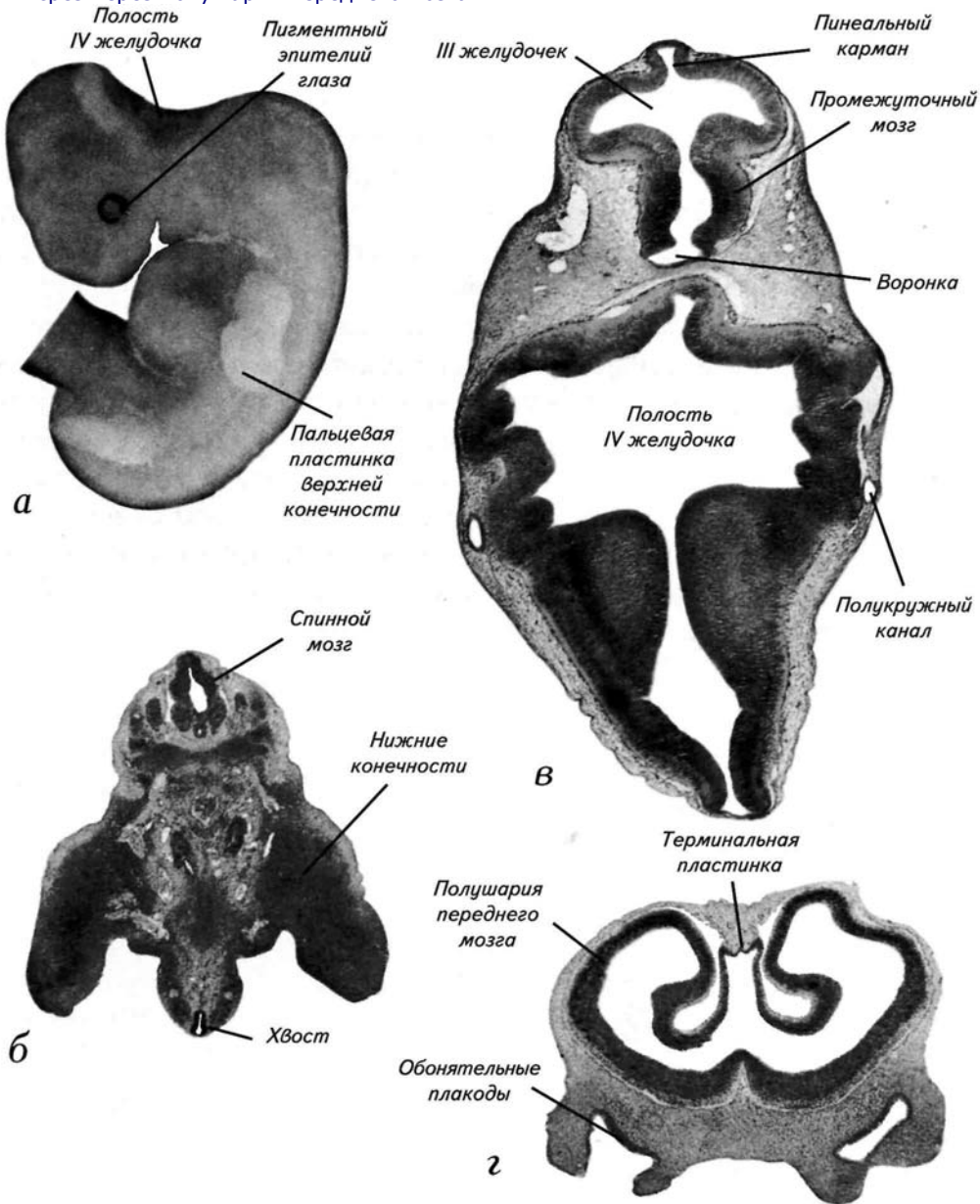
ности формирующегося неокортекса закладывается 1-я дугообразная борозда (*fissura arcuata*).

К концу 23-й стадии эмбрион окончательно утрачивает сомитон, жаберные структуры и следы хвоста. Именно в этот момент наблюдается переход от эмбрионального морфогенеза к фетальному периоду — эмбрион по сути превращается в плод с видоспецифическими особенностями человека. Эти наблюдения приводят многих авторов к выводу о том, что период между 6-й и 8-й неделями развития следует выделить в самостоятельный этап развития и назвать метаморфозом.

В конце эмбрионального периода дифференцировка периферической и центральной нервной системы достигает такого уровня, что эмбрионы начинают демонстрировать генерализованную моторную активность, испуг, икоту, изолированное движение конечностями, качание и ротацию головы. Впервые возникают «руколицевые» рефлексy, которые проявляются в «закрывании» этмоидной части головы верхними конечностями. В это время уровень развития соматической чувствительности позволяет эмбрионам проявлять координированные реакции на эндогенные и экзогенные воздействия.

Рис. 34. Эмбрион на 15-й стадии развития (постсомитный период, 33—36 дней после оплодотворения, 7—9 мм).

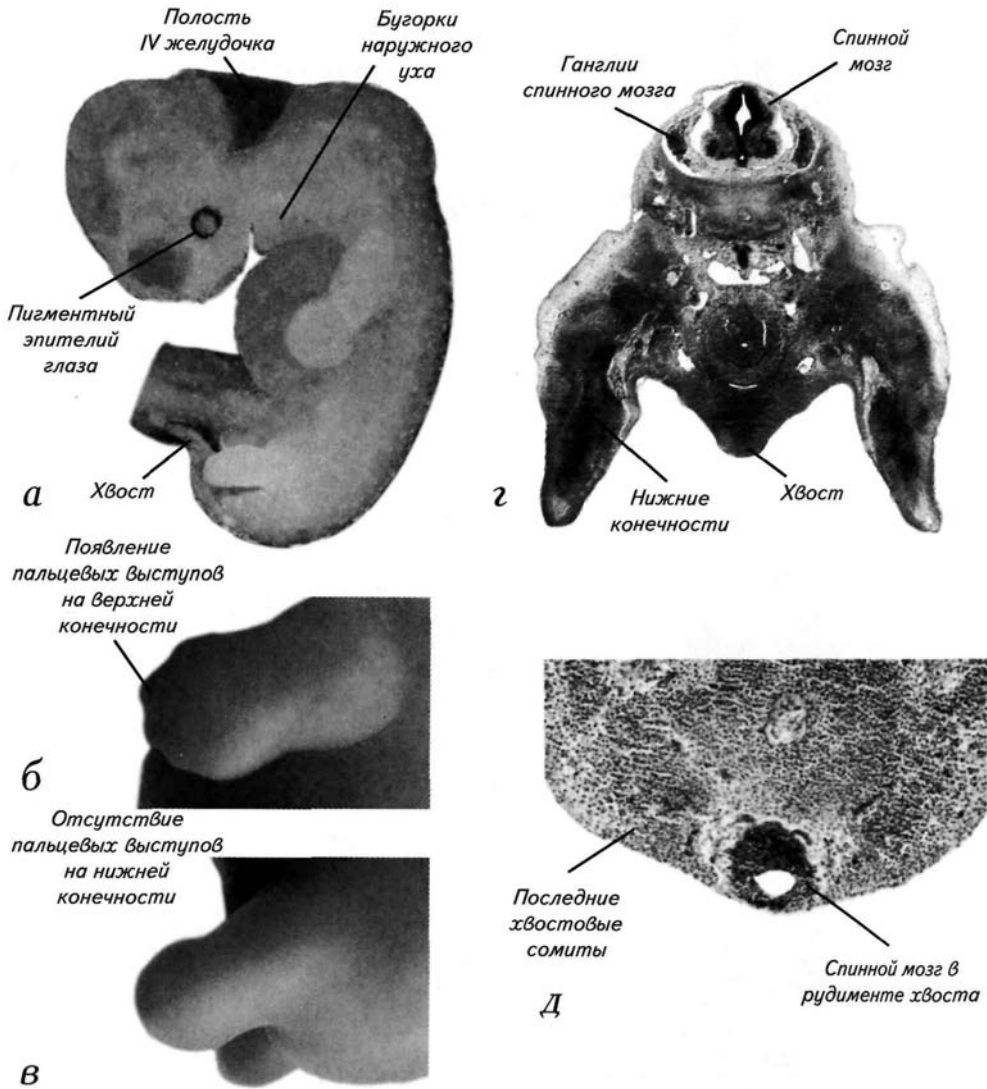
- а* — внешний вид зародыша с пальцевой пластинкой верхней конечности на подстадии **15а**;
- б* — гистологический срез через пояс нижних конечностей;
- в* — горизонтальный срез через полость IV желудочка;
- г* — срез через полушария переднего мозга.



Постсомитный период 89

Рис. 35. Эмбрион на 16-й стадии развития (постсомитный период, 37-40 дней после оплодотворения, 8—11 мм).

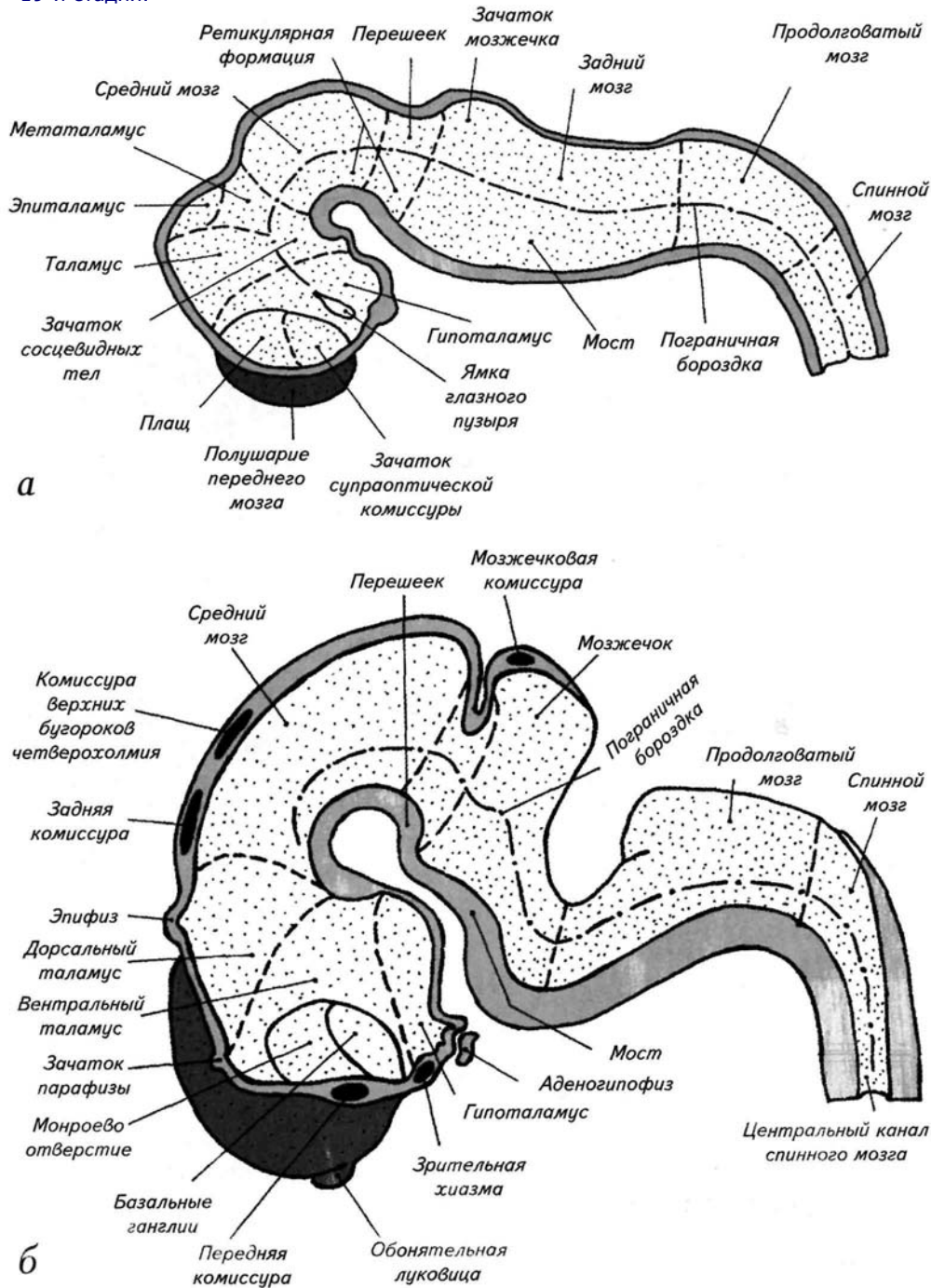
- а* — внешний вид зародыша;
- б* — внешний вид верхней конечности с пальцевыми выступами на подстадии 16а;
- в* — внешний вид нижней конечности с пальцевой пластинкой на подстадии 16б;
- г* — гистологический срез через пояс нижних конечностей;
- д* — гистологический срез через деградирующий хвост зародыша.



90 Стадии эмбрионального развития мозга человека

Рис. 36. Схемы расположения основных отделов головного мозга человека на сагиттальных сечениях.

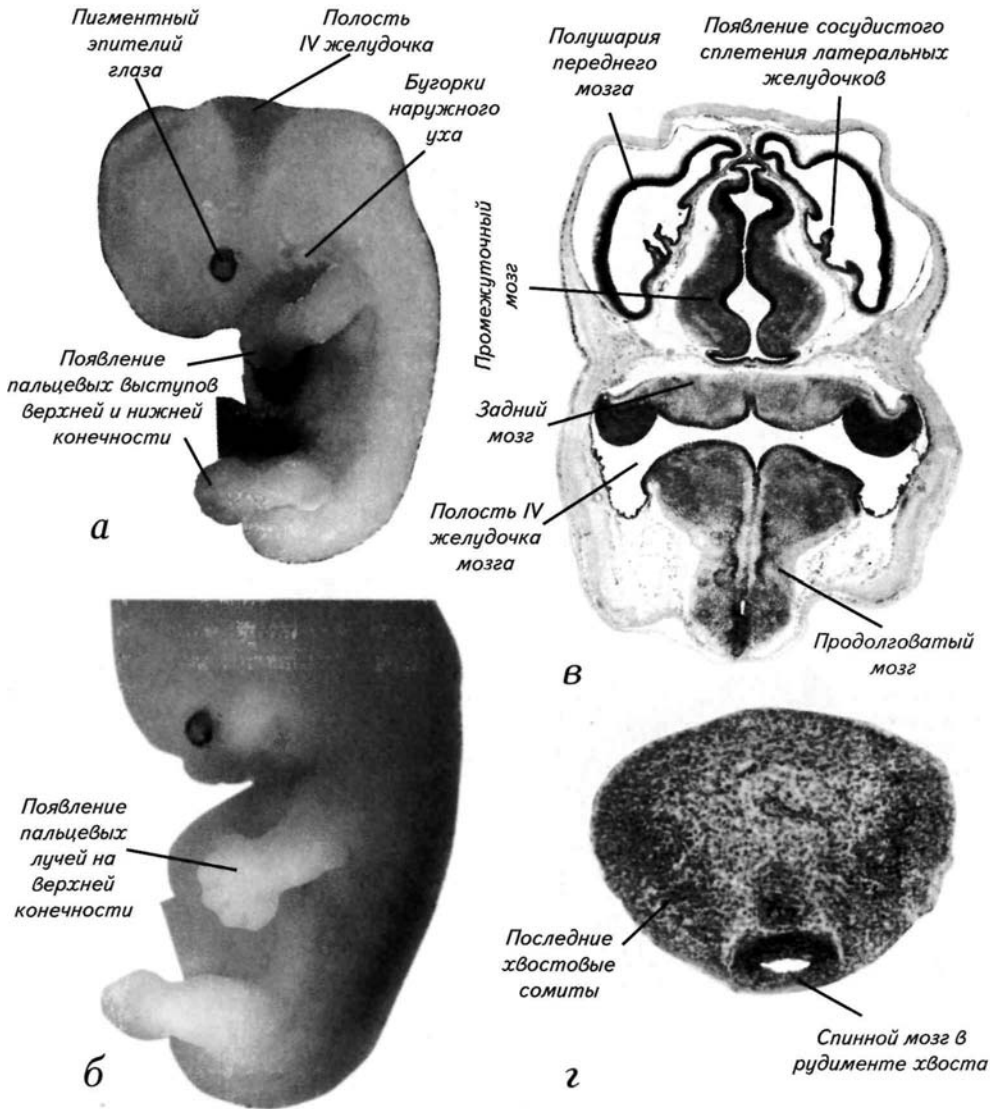
а — 16-я стадия;
б — 19-я стадия.



Постсомитный период 91

Рис. 37. Эмбрион на 17-й стадии развития (постсомитный период, 41—43 дня после оплодотворения, 11 — 14 мм).

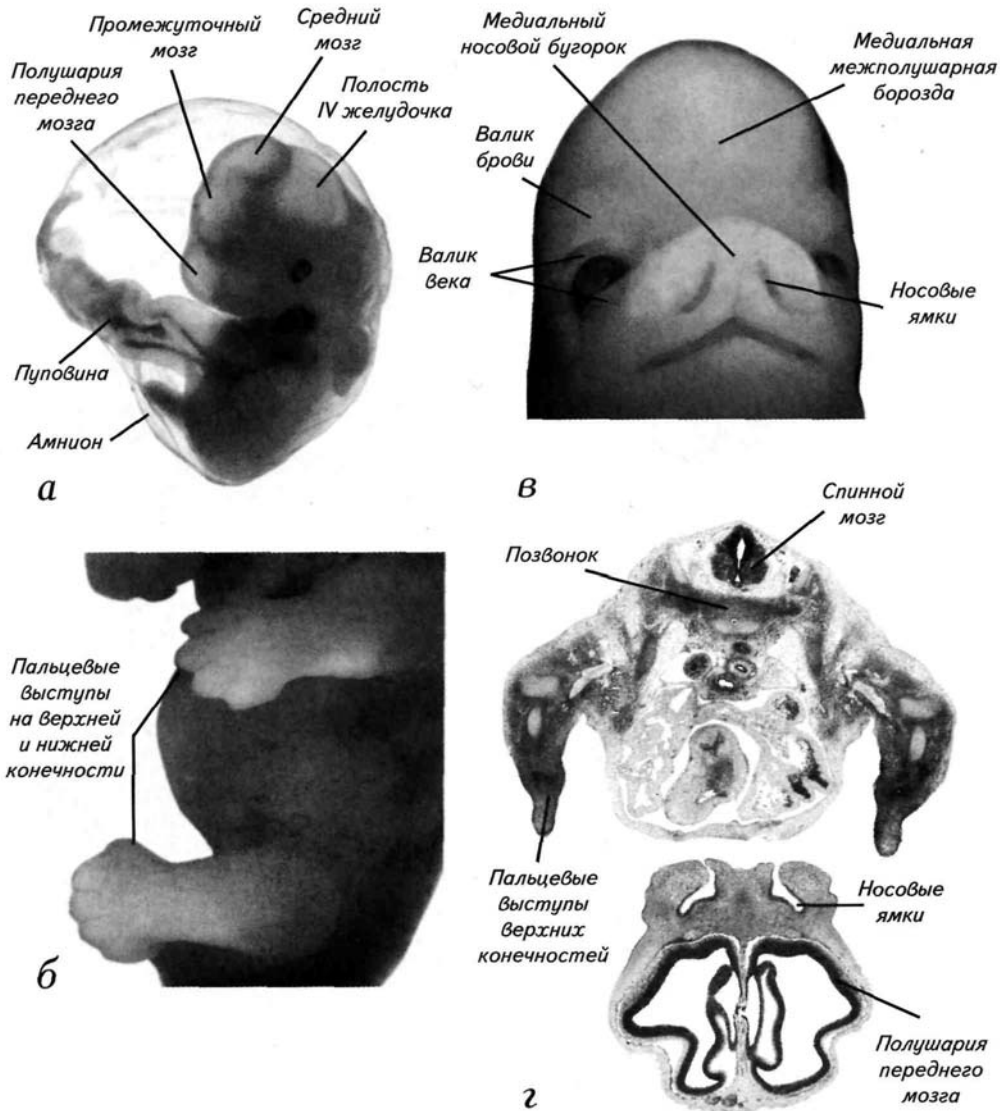
- а* — внешний вид зародыша с пальцевыми выступами верхних и нижних конечностей;
- б* — внешний вид верхней конечности с пальцевыми лучами в конце 17-й стадии;
- в* — гистологический срез через голову эмбриона в конце 17-й стадии;
- г* — гистологический срез через рудимент хвоста.



92 Стадии эмбрионального развития мозга человека

Рис. 38. Эмбрион на 18-й стадии развития (постсомитный период, 44—46 дней после оплодотворения, 13—17 мм).

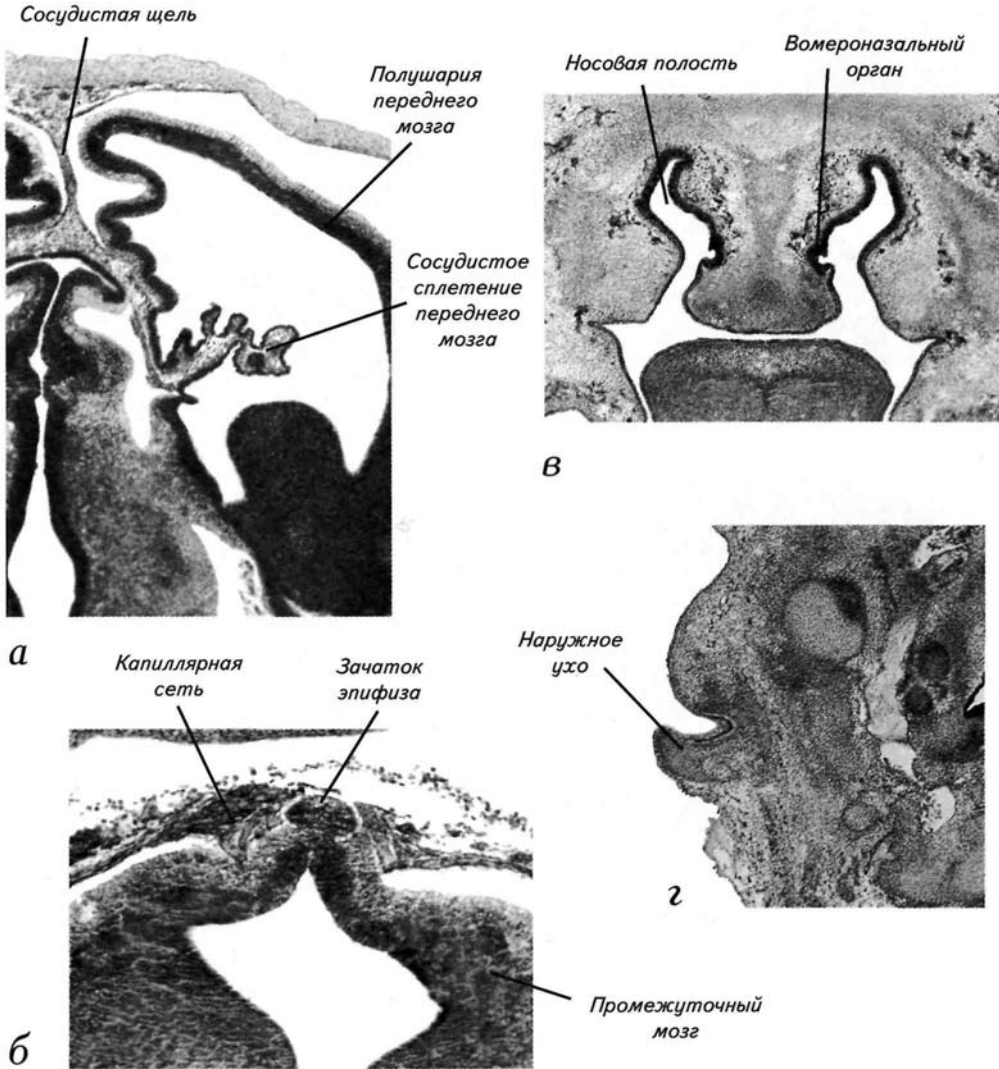
- а* — внешний вид зародыша, находящегося в оболочках;
- б* — внешний вид увеличенных пальцевых выступов на верхних и нижних конечностях в середине стадии;
- в* — внешний вид этмоидных дериватов, характеризующих стадию;
- г* — гистологический срез через пояс верхних конечностей и полушария переднего мозга.



Постсомитный период 93

Рис. 39. Эмбрион на 18-й стадии развития (постсомитный период, 44—46 дней после оплодотворения, 13—17 мм).

- а* — срез через полушарие переднего мозга и сосудистое сплетение;
- б* — срез через эпиталамус промежуточного мозга и зачаток эпифиза;
- в* — срез через носовую полость, обонятельный и вомероназальный эпителий;
- г* — срез через зачаток наружного уха.



94 Стадии эмбрионального развития мозга человека

Рис. 40. Эмбрион на 19-й стадии развития (постсомитный период, 47—49 дней после оплодотворения, 16—18 мм).

- а* — внешний вид этmoidной области и верхних конечностей зародыша;
- б* — микрофотография среза зародыша через глаз, мозг и плечевой пояс верхних конечностей;
- в* — гистологический срез через закладку пальцев верхней конечности;
- г* — гистологический срез через рудимент хвоста.

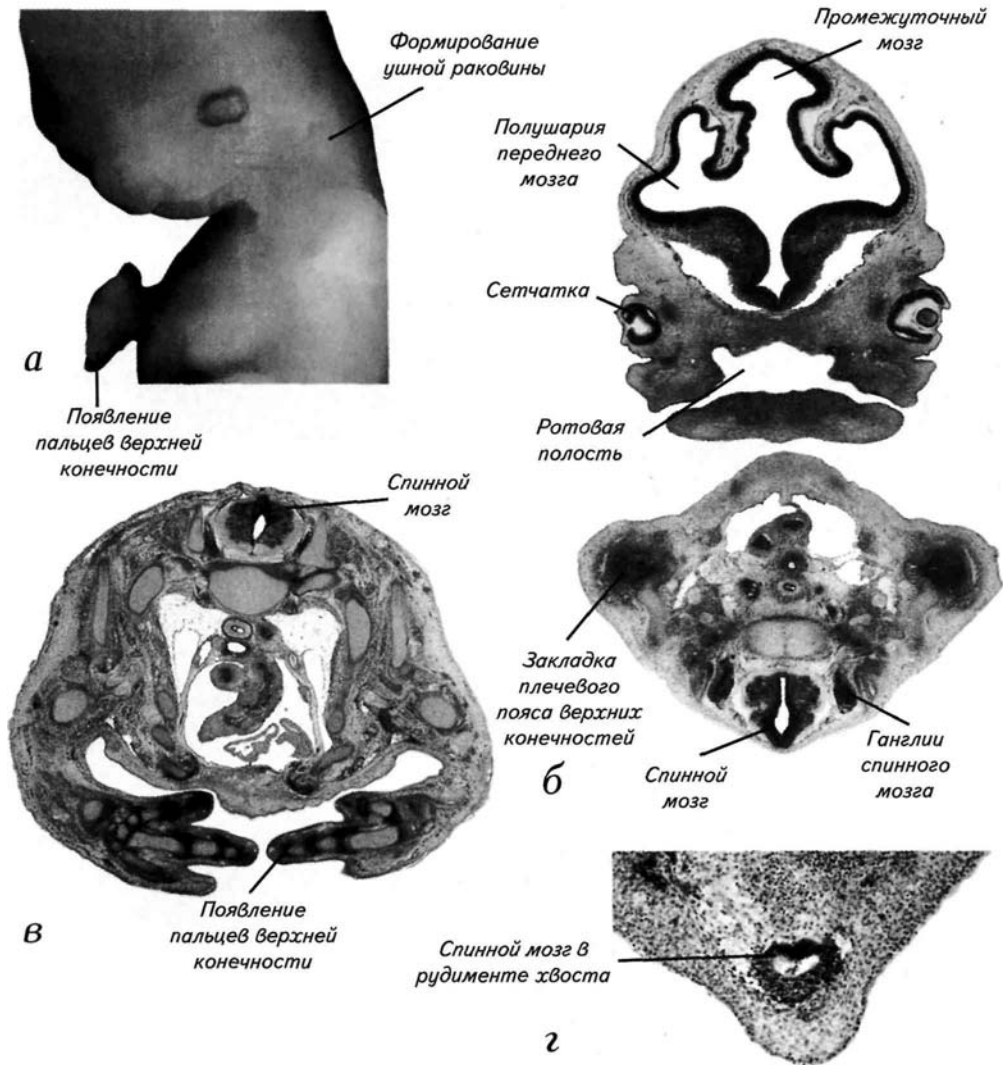
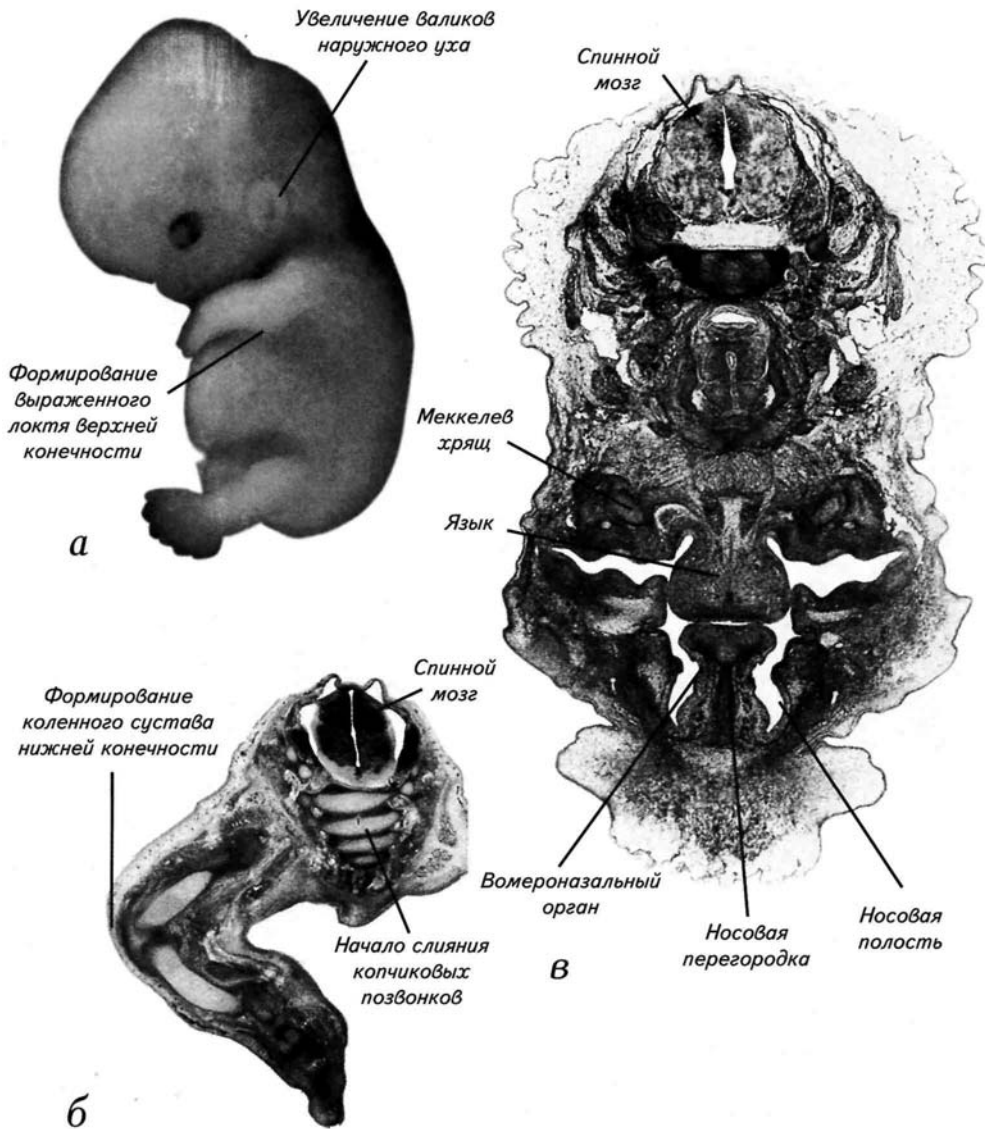


Рис. 41. Эмбрион на 20-й стадии развития (постсомитный период, 50—51 день после оплодотворения, 18—22 мм).

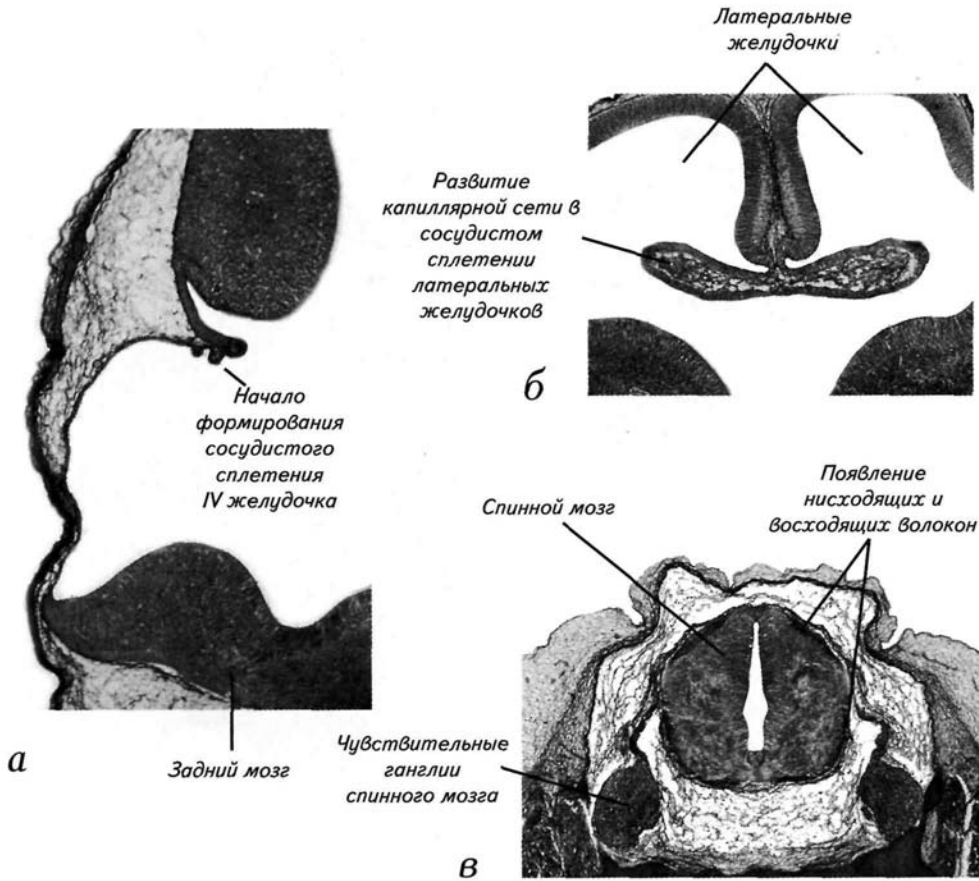
- а* — внешний вид зародыша с латеральной поверхности;
б — гистологический срез через пояс нижних конечностей и формирующийся копчик;
в — горизонтальный срез через носовые полости, язык и вомероназальный орган.



96 Стадии эмбрионального развития мозга человека

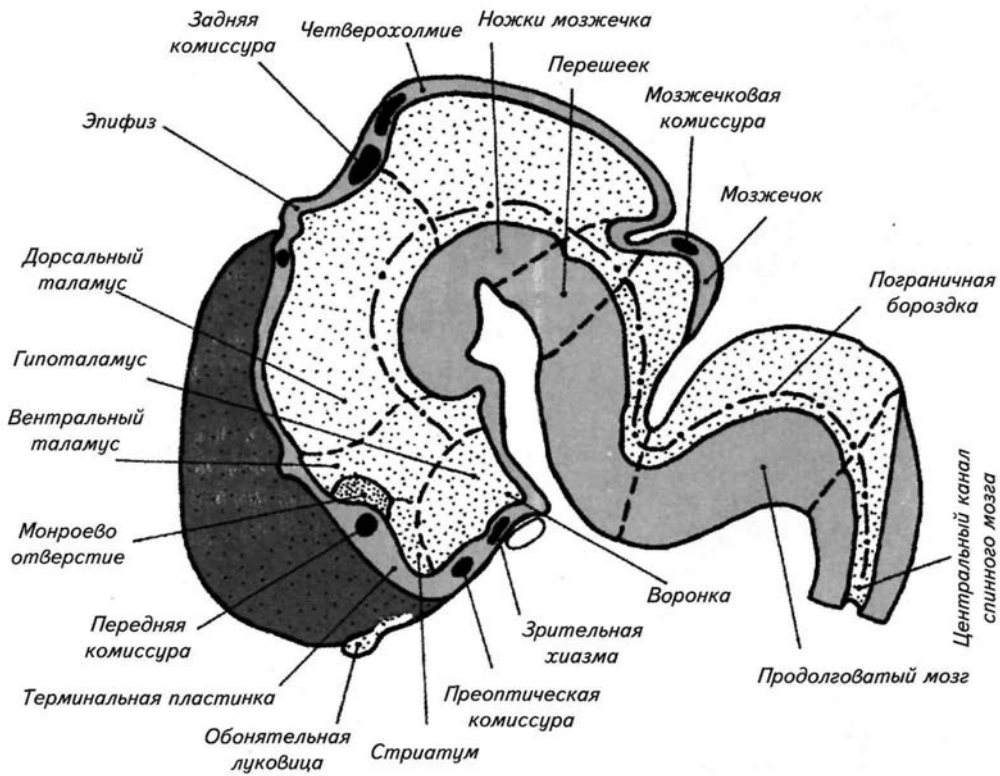
Рис. 42. Эмбрион на 20-й стадии развития (постсомитный период, 50—51 день после оплодотворения, 18—22 мм).

- а* — срез через полость IV желудочка и закладку сосудистого сплетения;
б — срез через переднее сосудистое сплетение с формирующимися сосудами;
в — срез через спинной мозг с ганглиями.



Постсомитный период 97

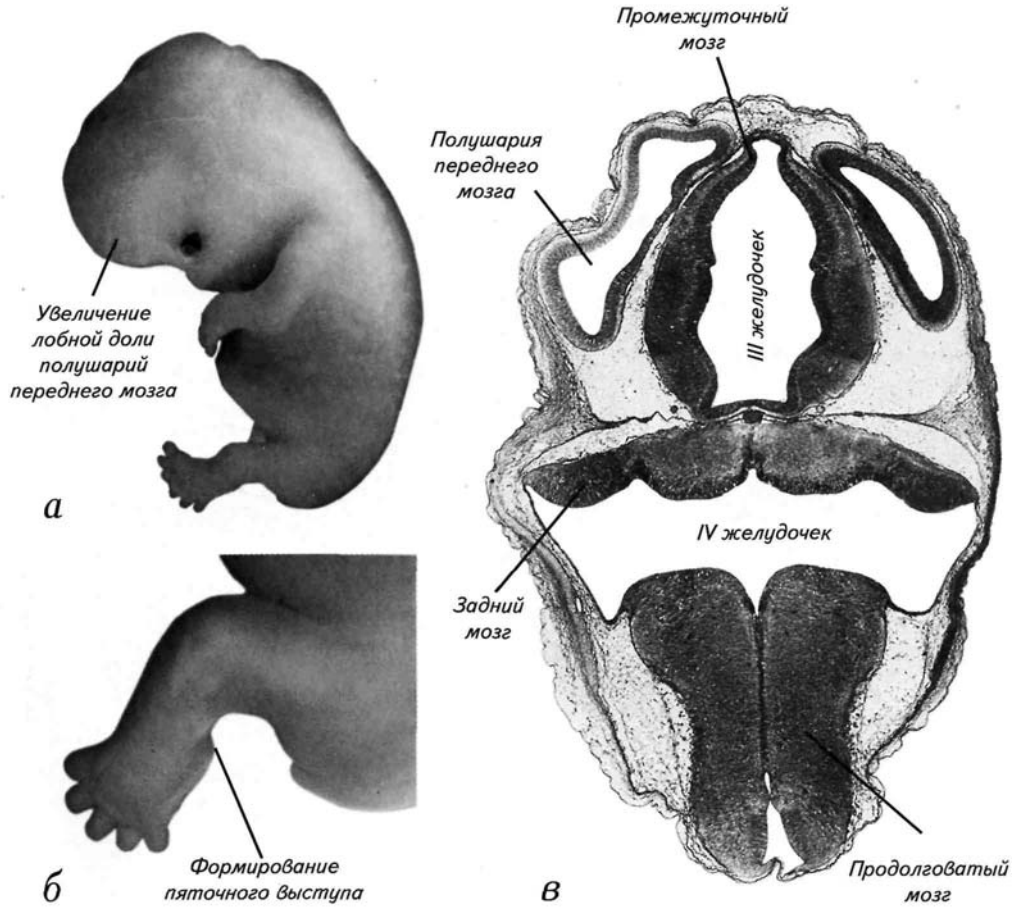
Рис. 43. Схема расположения основных отделов головного мозга человека на сагиттальных сечениях в конце 20-й стадии.



98 Стадии эмбрионального развития мозга человека

Рис. 44. Эмбрион на 21-й стадии развития (постсомитный период, 52—53 дня после оплодотворения, 22—24 мм).

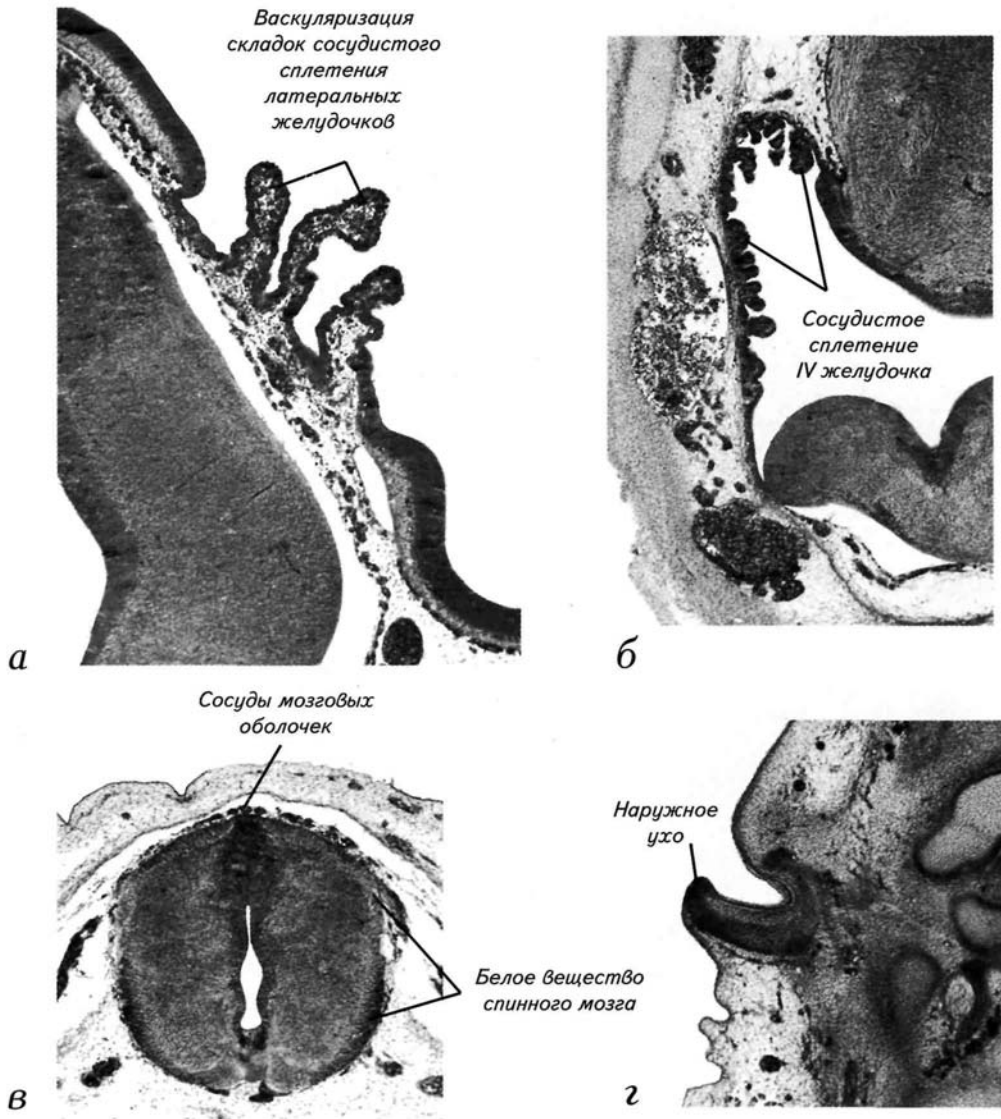
- а*— внешний вид зародыша;
- б*— внешний вид нижней конечности с пяточным выступом;
- в*— гистологический срез через головной мозг зародыша.



Постсомитный период 99

Рис. 45. Эмбрион на 21-й стадии развития (постсомитный период, 52—53 дня после оплодотворения, 22—24 мм).

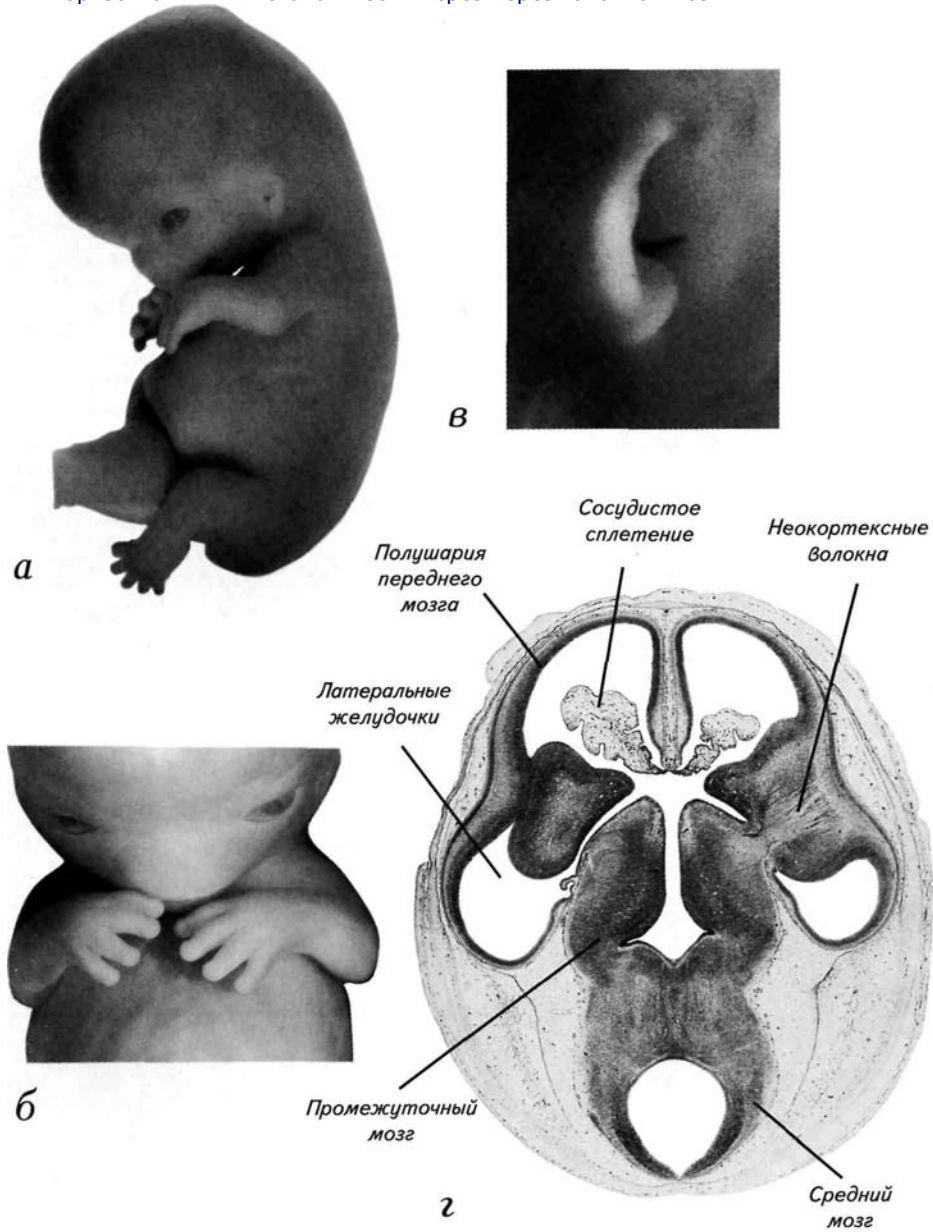
- а* — срез через васкуляризирующиеся выросты каудального края сосудистого сплетения полушарий переднего мозга;
- б* — дифференцировка сосудистого сплетения IV желудочка;
- в* — срез через спинной мозг;
- г* — срез через дифференцирующийся хрящ наружного уха.



100 Стадии эмбрионального развития мозга человека

Рис. 46. Эмбрион на 22-й стадии развития (постсомитный период, 54—55 дней после оплодотворения, 23—28 мм).

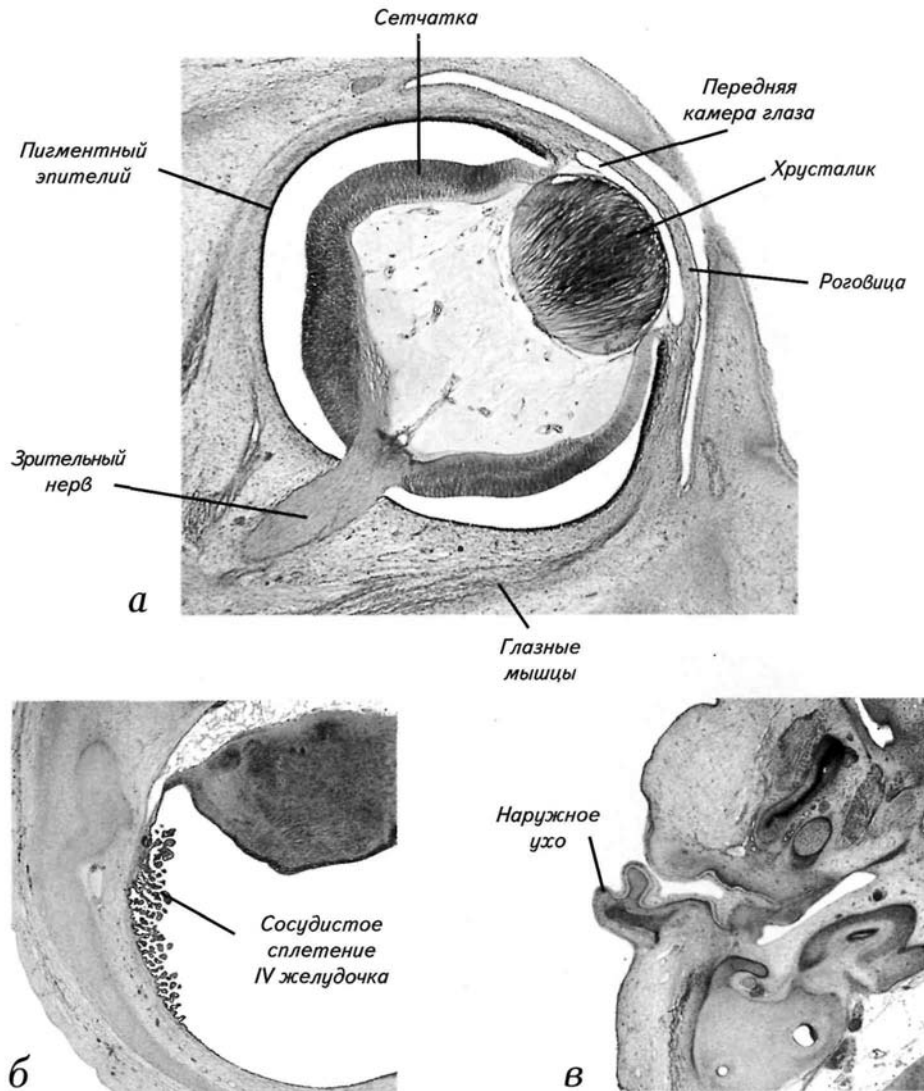
- а* — внешний вид зародыша;
- б* — внешний вид приведения верхних конечностей к лицевой пластинке зародыша;
- в* — внешний вид уха зародыша;
- г* — горизонтальный гистологический срез через головной мозг.



Постсомитный период 101

Рис. 47. Эмбрион на 22-й стадии развития (постсомитный период, 54—55 дней после оплодотворения, 23—28 мм).

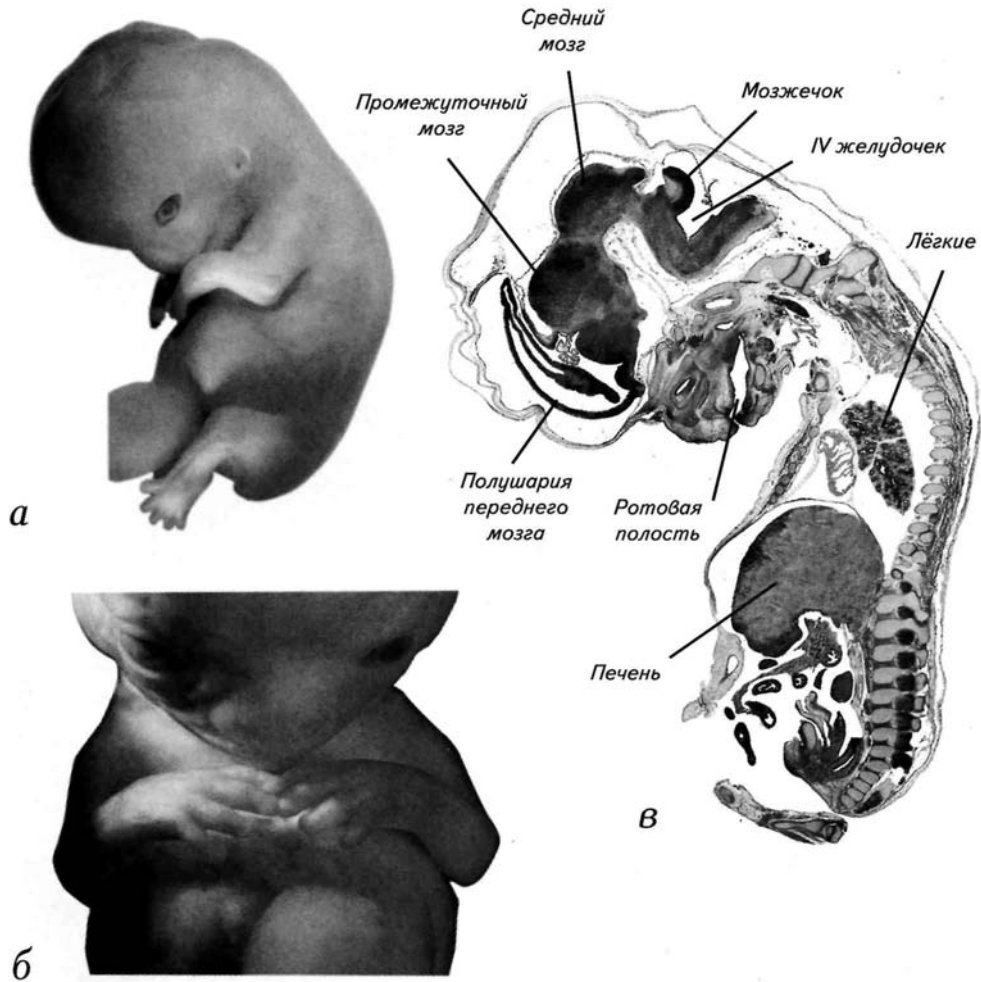
- а* — срез через дифференцированный глаз зародыша;
- б* — дифференцировка сосудистого сплетения IV желудочка;
- в* — дифференцировка дериватов ушной раковины.



102 Стадии эмбрионального развития мозга человека

Рис. 48. Эмбрион на 23-й стадии развития (постсомитный период, 56—57 дней после оплодотворения, 27—32 мм).

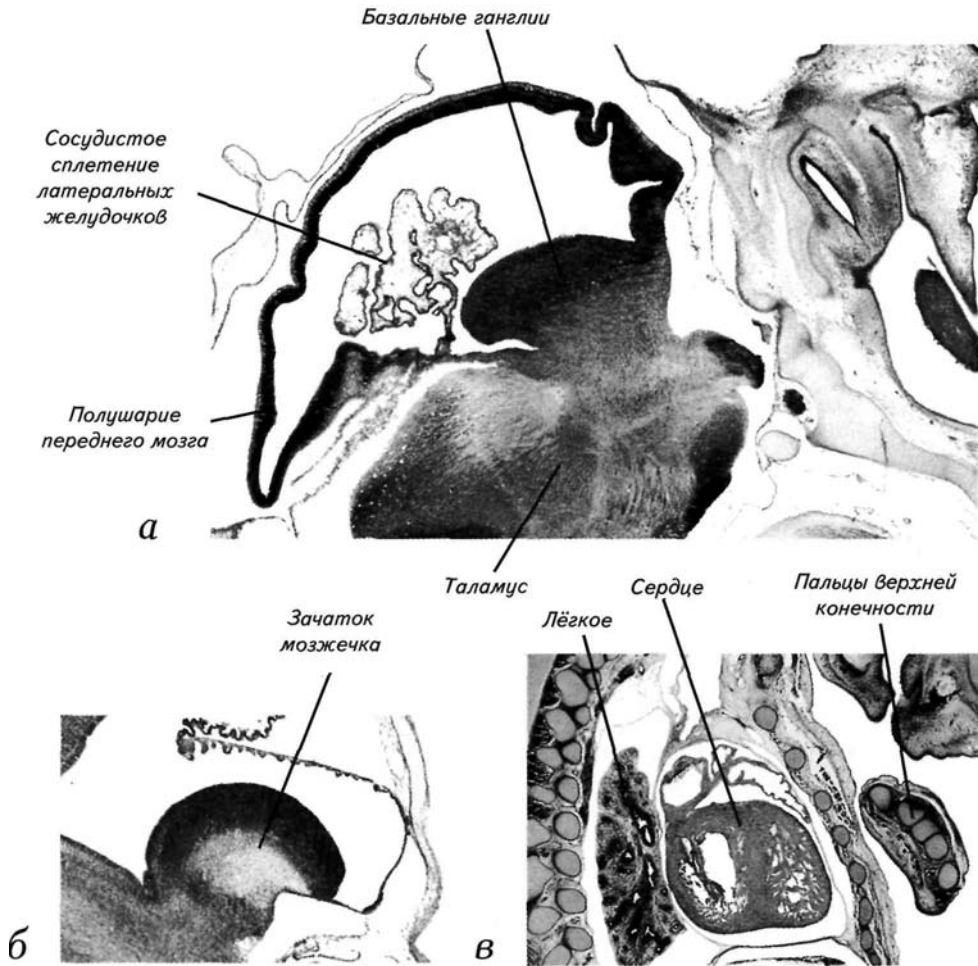
- а* — срез через полушарие переднего мозга и таламус;
- б* — приведение верхних конечностей к лицевой пластинке зародыша;
- в* — сагиттальный срез зародыша в конце эмбрионального периода.



Постсомитный период 103

Рис. 49. Эмбрион на 23-й стадии развития (постсомитный период, 56—57 дней после оплодотворения, 27—32 мм).

- а* — внешний вид зародыша;
- б* — срез через зачаток мозжечка;
- в* — срез через ладонку зародыша, приведённую к зоне расположения сердца.



104 Стадии эмбрионального развития мозга человека

Рис. 50. Схема расположения основных отделов головного мозга человека на сагиттальных сечениях на 23-й стадии.

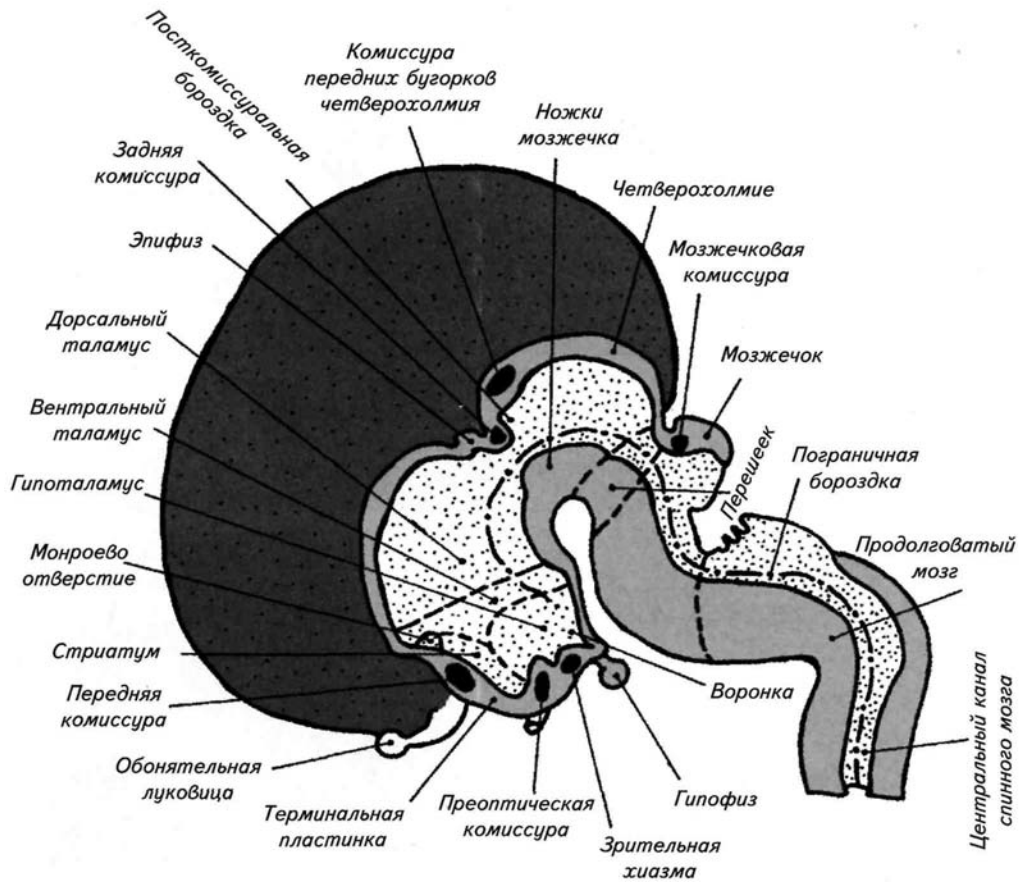
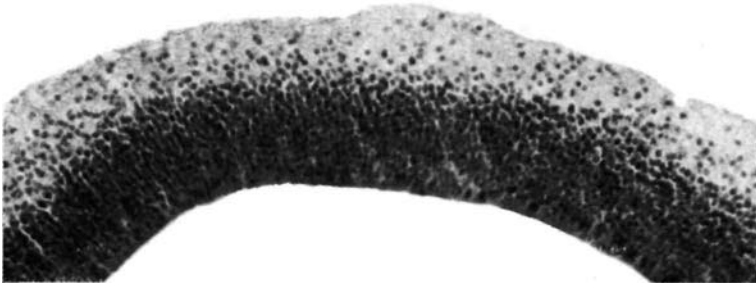


Рис. 51. Дифференцировка стенки полушарий переднего мозга.

а — в полушариях переднего мозга появляются группы диффузно расположенных клеток над герминативным слоем;
б — первичная агрегация нейробластов;
в — формирование двух эмбриональных слоев над герминативной прижелудочковой зоной в конце эмбрионального периода.
ТКД — темя-копчиковая длина.



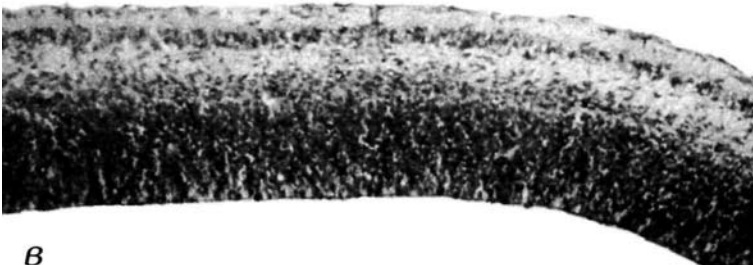
*16-я стадия
(8–11 мм ТКД)*

а



*21-я стадия
(22–24 мм ТКД)*

б



*23-я стадия
(27–32 мм ТКД)*

в

ЗАКЛЮЧЕНИЕ

Раннее развитие мозга человека является самым сложным периодом в индивидуальном онтогенезе, и преодолеть этот этап развития, судя по всему, удаётся только сотой части оплодотворенных яйцеклеток. Такова цена, заплаченная за факт рождения конкретного человека. В этой невероятно большой гибели ранних эмбрионов значительную роль играет нервная система. По-видимому, гибель зародышей в эмбриональный период на 60—70% зависит от «нормальности» прохождения нейруляции и первичных индукционных взаимодействий при сегментации нервной трубки. Пока мы только предполагаем механизмы столь масштабной патологии в развитии мозга человека. Тем более нет ясного понимания причин эмбриональных патологий развития нервной системы. Одни и те же аномалии мозга негенетической природы возникают под влиянием огромного количества самых разнообразных причин и факторов. Совершенно ясно, что причина однотипных реакций на различные воздействия кроется в самом механизме морфогенеза. Но детальное описание развития мозга человека пока отсутствует. В значительной степени это связано с социальными и этическими проблемами. Однако если мы не будем знать законов нормального и патологического развития нервной системы, то и социальные проблемы могут исчезнуть вместе с их носителями. Для предотвращения этого печального итога написана настоящая книга. Её цель — привлечь интерес к рассматриваемой проблеме, сбору и изучению эмбрионального материала по развитию человека. Внимательное исследование эмбриогенеза человека позволит понять как механизмы формообразования, так и причины врождённых патологий нервной системы. Хочу надеяться, что данная книга поможет исследователям на этом нелёгком пути.

ЛИТЕРАТУРА

- Дыбан А.П.* Очерки патологической эмбриологии человека. — Л.: Медгиз, 1959. — 427 с.
- Карлсон Б.* Основы эмбриологии по Пэттену. — М.: Мир, 1983. — Т. 2. — 390 с.
- Кнорре А.Г.* Гистологические особенности двухнедельного зародыша человека // Арх. анат. - 1956. - Т. 3, № 2. - С. 38-47.
- Кнорре А.Г.* Половые клетки, оплодотворение, развитие зародыша и плода. Многотомное руководство по акушерству и гинекологии. — М.: Медгиз, 1963. — 1.2. — С. 9—71.
- Кнорре А.Г.* Современное состояние знаний о ранних стадиях нормального эмбрионального развития человека // Арх. анат. — 1969. — Т. 58, № 8. — С. 3—22.
- Маршаль М.* Развитие человеческого зародыша. — М.: изд-во М. и С. Сабашниковых, 1905. — 201 с.
- Поляков Г.И.* Онтогенез изокортекса у человека // Труды ин-та мозга. — 1938. — Вып. 3—4. — С. 157-212.
- Поляков Г.И.* Онтогенез изокортекса у человека // Там же. — 1940. — Вып. 5. — С. 9—36.
- Пэттен Б.М.* Эмбриология человека. — М.: Медгиз, 1959. — 767 с.
- Савельев С.В.* Формообразование мозга позвоночных. — М.: изд-во МГУ, 1993. — 143 с.
- Савельев С.В.* Стереоскопический атлас мозга человека. — М.: Ареа XVII, 1996. — 352 с.
- Савельев С.В.* Сравнительная анатомия нервной системы позвоночных. — М.: ГЭОТАРМЕД, 2001. - 272 с.
- Фалин Л.И.* Эмбриология человека. Атлас. — М.: Медицина, 1976. — 543 с.
- Altman F.L, Dittmer D.S.* Growth Including Reproduction and Morphological Development. — Washington: Federation of Am. Soc. for Experiment. Biol., 1962. — 608 p.
- Barniville H.L.* The morphology and histology of a human embryo of 8,5 mm // J. Anat. Physiol. — 1915.-Vol. 49.-P. 1-71.
- Boening H.* Leitfaden der Entwicklungsgeschichte des Menschen. 5 Aufl. — Stuttgart: G. Thieme, 1957.-204 s.
- Gasser R.L* Atlas of Human Embryos. — Hagestown: Harper and Row, 1975. — 412 p.
- Haeckel E.* Anthropogenie on historié de l'évolution humaine. — Paris: Reinwalol, 1877. — 647 p.
- Haeckel E.* The evolution of man // In: Human Embryology or Ontogeny. — Lond.: Watts, 1906. -Vol. 1.-364 p.
- Hamilton W.J., Boyd J. D., Mossman Y.W.* Human Embryology: Prenatal Development of Form and Function. 3rd ed. — Cambridge: Heffer, 1966. — 265 p.
- Harkness L.M., Baird D.T.* Morphological and molecular characteristics of living human fetuses between Carnegie stages 7 and 23: development stages in the postimplantation embryo // Hum. Reprod. Update. - 1997. - Vol. 3, No. 1. - P. 3-24.
- Hertig A. T., Rock J.* Two human ova of the previllous stage, having a developmental age of about seven and nine days respectively // Contrib. Embryol. Carnegie Inst. — 1945. — Vol. 31. — P. 65—72.
- Hertig A. T., Rock J., Adams E.C.* A description of 34 human ova within the first 17 days of development // Am. J. Anat. - 1956. - Vol. 98. - P. 435-493.
- Heuser CH.* A presomite embryo with a definite chorda canal // Contrib. Embryol. Carnegie Inst. - 1932. - Vol. 23. - P. 253-276.
- His W.* Anatomie menschlicher Embryonen. — Leipzig: Vogel, 1880—1882. — Bd. 1. — 273 s.
- His W.* Anatomie menschlicher Embryonen. — Leipzig: Vogel, 1882. — Bd. 2. — 104 s.
- His W.* Die Entwicklung der crsten Nervenbahnen beim menschlichen Embryo. Hebersichtliche Darstellung // Arch. Anat. Entwicklungsgech. - 1887. - S. 368-378.
- His W.* Zur allgemeine Morphologie des Gehirns // Arch. Anat. Physiol. Anat. Abt. — 1892. - S. 346-382.
- His W.* Die Entwicklung der menschlichen und thierischer Physiognomien // Ibid. — S. 384—424.
- His W.* Ueber mechanische Grundvorgange thierischer Formenbildung // Ibid. — 1894. — S. 1—80.
- His W.* Die Entwicklung des menschlichen Gehirns wahrend der ersten Monate. — Leipzig: Hirzel, 1904.-318 s.

Литература 109

- Kiebel F., Mall F. P.* Manual of Human Embryology. Vol. 1. - Philadelphia: Lippincott, 1910. - 253 p.
- Mall F.P.* On stages in the development of human embryos from 2 to 25 mm long // *Anat. Anz.* — 1914. - Vol. 46. - P. 78-84.
- Meyer W.* Normale Histologie and Entwicklungsgeschichte der Zahne des Menschen. Z. Aufl. — Munich: C. Hanser, 1951. - 285 s.
- Moore K.L.* The Developing Human. — Philadelphia: W.B. Saunders, 1977. — 402 p.
- Morales H.M., Sanches-Montesinos I.* La transición del embrion al feto, el periodo de metamorfosis // *An. desarr.* - 1982. - Vol. 26, No. 60. - P. 273-280.
- Mulier F., O'Rahilly R.* The first appearance of the major divisions of the human brain at stage 9 // *Anat. Embryol.* (Berl.). - 1983. - Vol. 168. - P. 419-432.
- Mulier F., O'Rahilly R.* The development of the human brain from a closed neural tube at stage 13 // *Ibid.* - 1988. - Vol. 177. - P. 203-224.
- Mulier F., O'Rahilly R.* The first appearance of the cerebral hemispheres in the human embryo at stage 14 // *Ibid.* - P. 495-511.
- Mulier F., O'Rahilly R.* The development of the human brain, including the longitudinal zoning in the diencephalon at stage 15 // *Ibid.* - Vol. 179. - P. 55-71.
- Mulier F., O'Rahilly R.* The human brain at stage 21—23 with particular reference to the cerebral cortical plate and to the development of the cerebellum // *Ibid.* - 1990. - Vol. 182. - P. 375-400.
- O'Rahilly R., Mulier F.* The first appearance of the human nervous system at stage 8 // *Ibid.* — 1981.-Vol. 163.-P. 1-13.
- O'Rahilly R., Mulier F.* Embryonic length and cerebral landmarks in staged human embryos // *Anat. Rec.* - 1984. - Vol. 209. - P. 265-271.
- O'Rahilly R., Mulier F.* Human Growth During the Embryonic Period Proper. Human Growth. — N.Y.: Plenum, 1986. - Vol. 1. - P. 245-253.
- O'Rahilly R., Mulier F.* Developmental Stages in Human Embryos. — Washington: Carnegie Inst., 1993.-306 p.
- O'Rahilly R., Mulier F., Hutchins G.M. et al.* Computer ranking of the sequence of appearance of 73 fetuses of the brain and related structures in staged human embryos during the sixth week of development // *Am. J. Anat.* - 1987. - Vol. 180. - P. 69-86.
- Sadler T. W.* Langman's Medical Embryology. 17th ed. — Baltimore: Williams and Williams, 1995. — 460 p.
- Sauer B., Kammradt G., Krauthausen I. et al.* Qualitative and quantitative development of the visual cortex in man // *J. Comp. Neurol.* - 1983. - Vol. 214. - P. 441-450.
- Scammon R.F., Calkins LA.* Development and Growth of the External Dimensions of the Human Body in the Fetal Period. — Minneapolis: Univ. Minnesota Press, 1929. — 136 p.
- Starck D.* Embryologie. 2 Aufl. - Stuttgart: G. Thieme, 1965. - 312 S.
- Streeter G.L* Developmental horizons in human embryos. Description of age group XI, 13 to 20 somites, and age group XII, 21 to 29 somites // *Contrib. Embryol. Carnegie Inst.* — 1942. — Vol. 30.-P. 211-245.
- Streeter G.L* Developmental horizons in human embryos. Description of age group XIII, embryos about 4 or 5 millimetres long, and age group XIV, period of indentation of the lens vesicle // *Ibid.* - 1945. - Vol. 31. - P. 27-63.
- Streeter G.L* Developmental horizons in human embryos. Description of age group XV, XVI, XVII and XVIII, being the third issue of a survey of the Carnegie collection // *Ibid.* — 1948. — Vol. 32. -P. 133-203.
- Streeter G.L* Developmental horizons in human embryos. Description of age group XIX, XX, XXI and XXIII, being the fifth issue of a survey of the Carnegie collection // *Ibid.* — 1951. — Vol. 34. -P. 165-196.
- Willis R.A.* The Borderland of Embryology and Pathology. — Lond.: Butterworth, 1962. — 327 p.
- Witschi E.* Development of Vertebrates. — Philadelphia: W.B. Saunders, 1956. — 456 p.

СОДЕРЖАНИЕ

Предисловие.....	3
I. Проблемы изучения эмбрионального развития человека....	9
II. Морфологические характеристики стадий эмбрионального периода развития мозга....	25
Донейруляционный период развития.....	27
6-я пресомитная стадия.....	28
7-я пресомитная стадия.....	29
Нейруляционный период развития.....	39
8-я пресомитная стадия.....	40
9-я сомитная стадия.....	40
10-я сомитная стадия.....	41
11-я сомитная стадия.....	45
12-я сомитная стадия.....	47
13-я сомитная стадия.....	48
14-я сомитная стадия.....	49
Постсомитный период развития.....	77
15-я постсомитная стадия.....	78
16-я постсомитная стадия.....	79
17-я постсомитная стадия.....	80
18-я постсомитная стадия.....	81
19-я постсомитная стадия.....	82
20-я постсомитная стадия.....	82
21-я постсомитная стадия.....	83
22-я постсомитная стадия.....	84
23-я постсомитная стадия.....	85
Заключение.....	107
Литература.....	108

Научное издание

Савельев Сергей Вячеславович

СТАДИИ ЭМБРИОНАЛЬНОГО РАЗВИТИЯ МОЗГА ЧЕЛОВЕКА

Монография

Зав. редакцией *В.М. Дорончук*

Редактор *В.Д. Суворов*

Рисунки и фотографии *СВ. Савельев*

Корректор *Д.Н. Дорончук*

Подготовка оригинал-макета *СВ. Савельев, А.В. Сорокин*

Дизайн обложки *СВ. Савельев*

Изд. лиц. ИД № 05297 от 06.07.2001 Подписано в печать
8.02.2002 Формат 70x100 ¹/₁₆. Бумага мелованная. Печать
офсетная. Усл. печ. л. 9,1. Тираж 2000 экз. Заказ № 47.

Издательство «**ВЕДИ**»

113162, Москва, а/я 4.

e-mail: izdatelstvo_vedi@mail.ru

Отпечатано в типографии ОАО «Внешторгиздат» 127576,
Москва, ул. Илимская, 7

Сканирование и форматирование: [Янко Слава](#) (Библиотека

[Fort/Da](#)) || slavaaa@yandex.ru || yanko_slava@yahoo.com ||

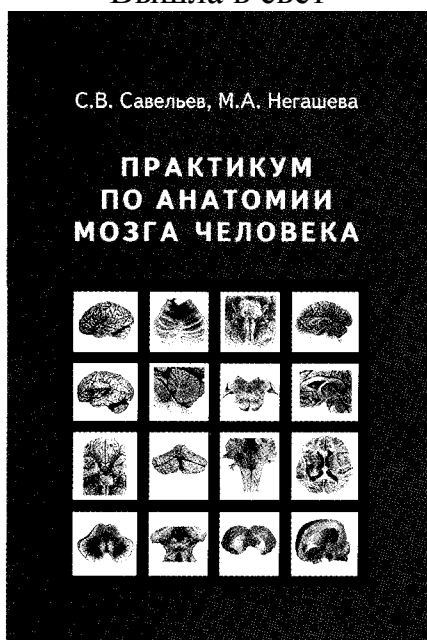
<http://yanko.lib.ru> || Иср# 75088656 || Библиотека:

<http://yanko.lib.ru/gum.html> || Номера страниц - вверху

update 08.04.06

Новинки издательства «ВЕДИ»

Вышла в свет



Настоящее пособие представляет собой оригинальный сборник материалов для изучения анатомии мозга человека на практических занятиях и самостоятельно.

Книга предназначена для студентов и может быть использована как краткий «репетиториум» при изучении центральной нервной системы в курсах анатомии медицинских, биологических и психологических факультетов высшей школы.

Пособие имеет грифы Министерства образования РФ, УМО по медицинскому и фармацевтическому образованию вузов РФ, Департамента образовательных медицинских учреждений и кадровой политики Министерства здравоохранения РФ.

Формат 60x90/16, объем 192 стр., твердый переплет

Савельев С.В. **ЗООПСИХОЛОГИЯ**

Настоящая книга представляет собой полный курс зоопсихологии, который предназначен для студентов как психологических, так и биологических специальностей. В издании собраны последние сведения о изучении поведения животных как в условиях лабораторий, так и при этологических наблюдениях. В книге выделены специальные разделы, посвященные нейробиологическим основам сравнительной психологии и специализации органов чувств животных различных видов. Особое внимание уделено вопросам эволюции полового поведения, социальным взаимоотношениям и отклонениям в поведении животных. Впервые рассматриваются различные аспекты социальной эволюции и внутривидовых отношений. Специальный раздел книги посвящен асоциальному поведению, склонности к наркомании и каннибализму. Все аспекты поведения животных рассмотрены с позиций нейробиологических механизмов контроля поведения, что позволяет экстраполировать изложенные закономерности на приматов и человека.

Издательство «**ВЕДИ**»

Тел./факс: (095) 236-0741 E-mail: izdatelstvo_vedi@mail.ru 113162, г. Москва, а/я 4.

Сканирование и форматирование: [Янко Слава](#) (Библиотека [Fort/Da](#)) || slavaaa@yandex.ru || yanko_slava@yahoo.com || <http://yanko.lib.ru> || Icq# 75088656 || Библиотека: <http://yanko.lib.ru/gum.html> || Номера страниц - сверху
update 08.04.06
